

# Canaloplastia: hacia la independencia de la ampolla de filtración

**María MC Rojo Arnao<sup>1</sup>**  
**Manuel Javier González Rodríguez<sup>2</sup>**

1. Doctora en Medicina y Cirugía.  
Facultativo especialista en Oftalmología.  
Hospital Virgen de la Luz, Cuenca.

2. Licenciado en Medicina y Cirugía.  
Facultativo especialista en Oftalmología.  
Hospital Meixoeiro (CHUVI), Vigo.

INNOVACIÓN EN GLAUCOMA

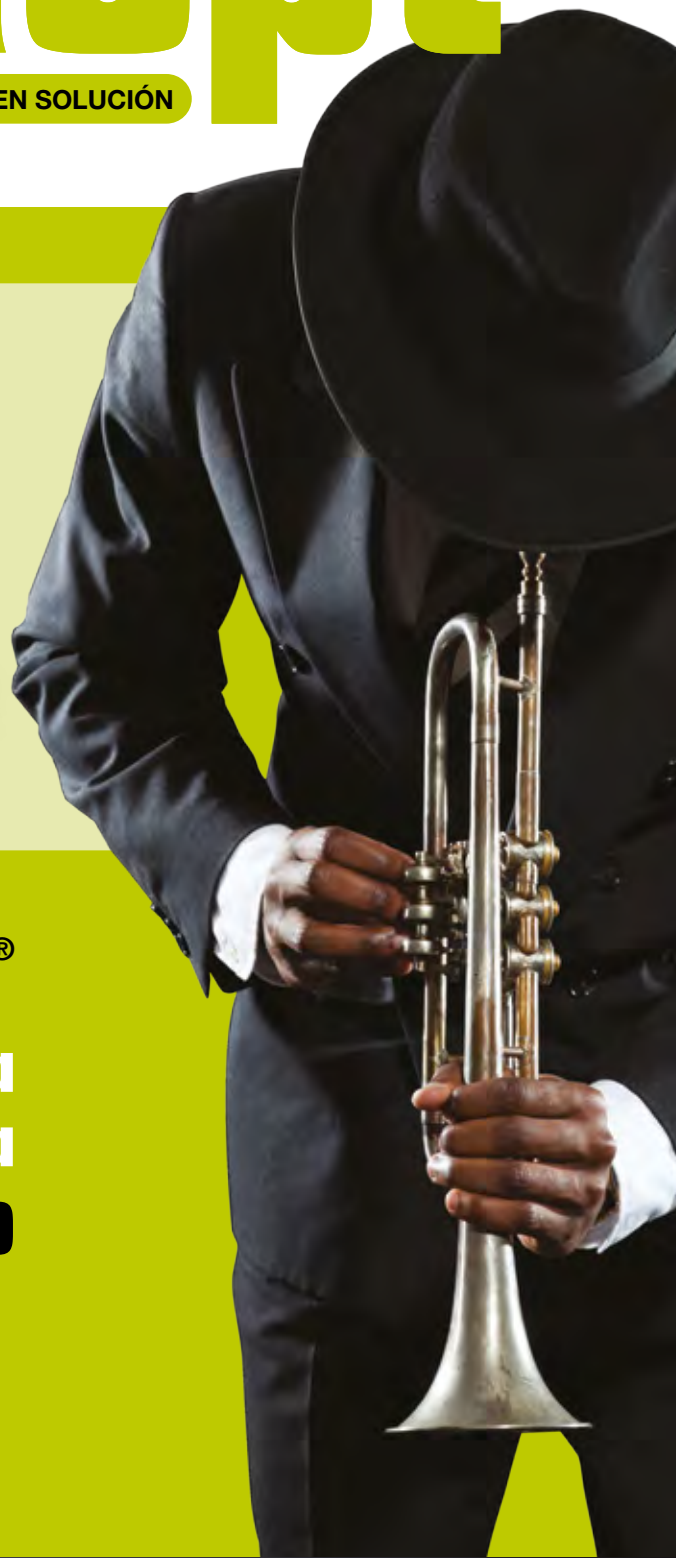# Duokopt®

20 MG/ML DORZOLAMIDA + 5 MG/ML TIMOLOL · COLIRIO EN SOLUCIÓN

**2 MESES DE  
TRATAMIENTO**

**0%  
CONSERVANTES**

**A UN COSTE  
INFERIOR<sup>1</sup>**



**EASYGRIP®**

**Tecnología  
patentada  
FÁCIL USO**



Financiado por el

**S.N.S.**

1. Nomenclator. Comparación del coste tratamiento/día de Duokopt con Cosopt PF y Azarga.

POR UNA GENERACIÓN SIN CONSERVANTES

 **Thea**

# Canaloplastia: hacia la independencia de la ampolla de filtración

## Índice

<b>Introducción</b> .....	4
<b>Indicaciones</b> .....	8
<b>Contraindicaciones</b> .....	11
<b>Técnica quirúrgica</b> .....	12
<b>Postoperatorio</b> .....	22
<b>Resultados</b> .....	24
<b>Resultados propios</b> .....	27
<b>Seguridad y ventajas</b> .....	30
<b>Complicaciones y manipulaciones postquirúrgicas</b> .....	32
<b>Discusión</b> .....	33
<b>Conclusiones</b> .....	38
<b>Bibliografía</b> .....	39

### Abreviaturas utilizadas en esta publicación:

<b>BMU:</b> Biomicroscopía ultrasónica
<b>CP:</b> Canaloplastia
<b>CS:</b> Canal de Schlemm
<b>CGR:</b> Célula ganglionar retiniana
<b>ECCA:</b> Ensayo clínico controlado aleatorizado
<b>EPNP:</b> Esclerectomía profunda no perforante
<b>FCP:</b> Facocanaloplastia
<b>FTBC:</b> Facotrabequelectomía
<b>GAA:</b> Glaucoma de ángulo abierto
<b>GP:</b> Goniopunción
<b>GPAA:</b> Glaucoma primario de ángulo abierto
<b>GU:</b> Glaucoma uveítico
<b>HA:</b> Humor acuoso
<b>MD:</b> Membrana de Descemet
<b>MGP:</b> Microgoniopunción
<b>MTD:</b> Membrana trabeculodescemética
<b>PIO:</b> Presión intraocular
<b>PVE:</b> Presión venosa episcleral
<b>TBC:</b> Trabeculectomía
<b>TVC study:</b> Trabeculectomy Versus Canaloplasty study
<b>VCP:</b> Viscocanaloplastia
<b>VTD:</b> Ventana trabeculodescemética

## Introducción

El término *glaucoma* engloba un complejo grupo de enfermedades con características individuales, comportamiento siempre impredecible y agresividad variable<sup>1</sup>.

Constituye la segunda causa de pérdida visual y de ceguera legal en el mundo<sup>2-8</sup> y la primera causa de ceguera irreversible. Se estima que en el año 2020 alrededor de 79,6 millones de personas en el mundo padecerán la enfermedad, 74% de los cuales corresponderían a glaucoma de ángulo abierto (GAA)<sup>9</sup>.

Es una patología muy difícil de definir. La descripción que nos parece más adecuada es la que considera que el glaucoma “es una neuropatía óptica anterior crónica, progresiva, multifactorial, en la que el aumento de la presión intraocular (PIO) es el factor más importante a considerar”<sup>10</sup>. Esta enfermedad neurodegenerativa multifactorial se caracteriza por la disminución irreversible de las células ganglionares retinianas (CGRs). Tras el aumento de la PIO, otros factores que contribuyen al daño glaucomatoso son: edad, disregulación vascular, patología de células gliales y sistema inmune<sup>11</sup>.

Afirma Aristóteles que “no se puede desatar un nudo sin saber cómo está hecho”, por ello vamos a revisar muy brevemente la fisiopatología del daño glaucomatoso y así podremos entender mejor el funcionamiento de la técnica quirúrgica denominada canaloplastia, que pretende restablecer el camino fisiológico de drenaje del humor acuoso (HA).

El HA, responsable de la PIO, se produce<sup>12</sup>:

- Principalmente por la secreción activa de las células no pigmentadas de los procesos ciliares, resultado de una ruta metabólica activa que depende de varias reacciones enzimáticas y que genera un gasto de energía por la movilización de sustancias en contra de un gradiente electroquímico.
- Ultrafiltración: movimiento por diferencia de presiones (papel mínimo).
- Difusión a través de las uniones de membrana (también escasamente transcendente).

Y su drenaje clásicamente se ha descrito a través de dos vías<sup>13,14</sup>:

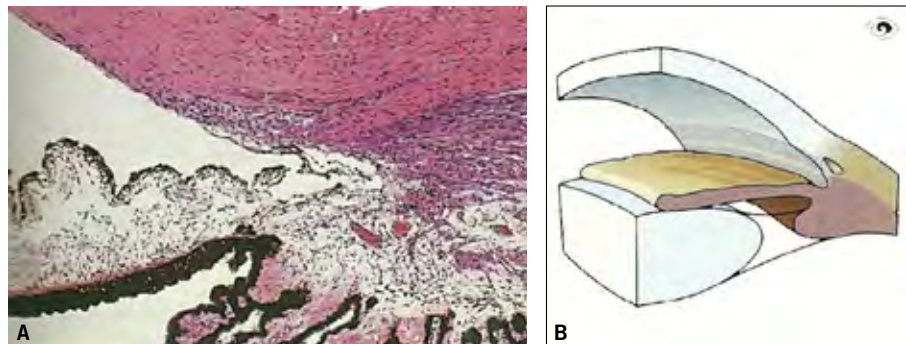
1. **La vía trabecular** o convencional, que conduce el HA desde la cámara anterior hasta las venas episclerales atravesando la malla trabecular. Filtra entre el 80-90% del HA y es un sistema dependiente de presión (si aumenta la presión, aumenta el drenaje) conformado por:
  - Malla trabecular
    - Trabéculo uveal. Es la porción más interna. Se extiende desde la raíz del iris hasta la línea de Schwalbe. Formada por espacios grandes que ofrecen poca resistencia.

- Trabéculo corneoescleral. Porción media más grande, desde espolón escleral hasta Schwalbe.
- Trabéculo yuxtacanalicular (o endotelial). Parte externa que enlaza con la pared interna del canal de Schlemm. Ofrece la mayor resistencia.
- Canal de Schlemm (CS). Es un canal circunferencial en la esclerótica perilímbica y atravesado por septos que forman puentes.
  - Pared interna del conducto de Schlemm. Cubierta por células endoteliales que contienen invaginaciones (vacuolas gigantes).
  - Conducto de Schlemm.
  - Pared externa del conducto de Schlemm. Cubierta por células planas y lisas que se abren a los canales colectores.
- Esclera
- Vasos colectores.

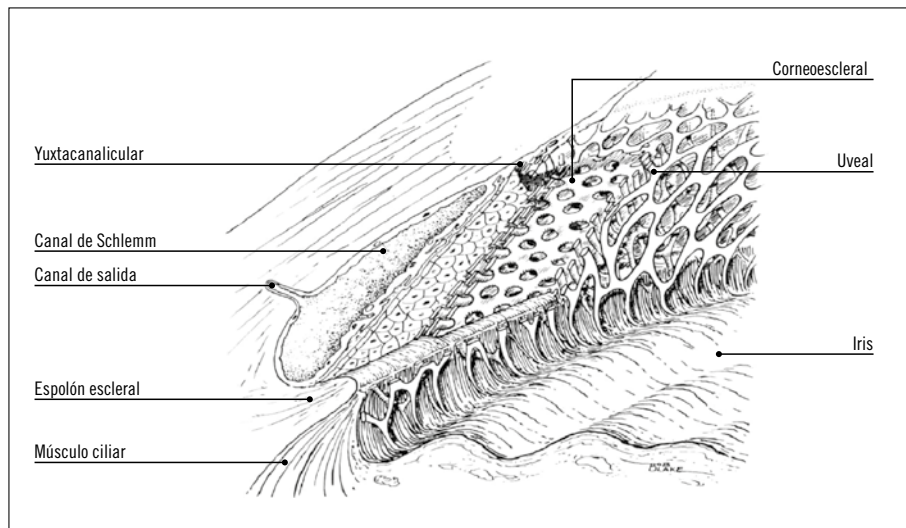
2. **La vía uveoescleral** o no convencional. Responsable del drenaje de menos del 20% del HA a través de la raíz del iris y cara anterior del cuerpo ciliar, vía espacio intersticial del músculo ciliar, para drenar hacia el espacio supracoroideo y la esclera. Este sistema es independiente de la presión.

Se sabe que en casi el 99% de los glaucomas el aumento de la PIO se debe al compromiso en la salida del humor acuoso<sup>10</sup>.

**Figura 1.**  
Anatomía del ángulo de la cámara anterior.  
A: Sección histológica.  
B: Ilustración.  
Imagen e ilustración tomadas del libro *Glaucoma* de J. Flammer<sup>10a</sup>.



**Figura 2.**  
La malla trabecular (MT) tiene una región interna lamelada (dividida a su vez en porción uveal y porción corneoescleral) y otra externa cribiforme no lamelada (o porción yuxtacanalicular). Ilustración tomada del libro *Shields Textbook of Glaucoma* de RR Allingham, et al<sup>10b</sup>.



Los factores determinantes de la PIO son:

- La tasa de secreción de HA.
- La tasa de drenaje del HA.
  - Proporcional a:
    - La resistencia encontrada en los canales de drenaje.
    - La presión venosa episcleral (PVE): es la presión hidrostática presente en el sistema venoso, que recibe el drenaje del HA desde el trabéculo. La mayoría de los estudios coinciden en admitir que la PVE normal oscila entre los 8 y 11,5 mmHg<sup>15</sup>. La edad no parece influir en los resultados.

Debido a que la vía clásica de drenaje es presión dependiente, es importante conservar el gradiente de presiones hidrostáticas que dirija el HA desde la cámara anterior al sistema venoso.

No obstante, la diferencia entre la PVE de los ojos normales frente a la que presentan los ojos con hipertensión ocular y con glaucoma no es un valor suficientemente significativo para explicar la génesis del glaucoma. Hay que recordar que el sitio de mayor resistencia al flujo de salida del HA es el trabéculo.

El nivel previo de la PVE es un parámetro que tiene una gran importancia, pues condicionará los resultados de la cirugía. La canaloplastia (CP) redirige el HA hacia la vía de drenaje de los canales colectores, que a su vez desembocan en las venas episclerales. La PIO que logremos tras la intervención, generalmente en torno a los 12-16 mmHg, siempre estará supeditada a la resistencia que exista en las venas episclerales.

La PVE aumenta<sup>12,16</sup>: en posición supina, maniobras de Valsalva o compresiones a nivel del cuello.

Las circunstancias que patológicamente aumentan la PVE generan una resistencia al flujo de salida del HA en la zona del sistema venoso episcleral (son los llamados glaucomas de ángulo abierto en su forma postrabecular) (fig. 9). Serían: la fístula carótido-cavernosa, la trombosis del seno cavernoso, los tumores retrobulbares, la exoftalmía distiroidea, la obstrucción de la vena cava superior, los tumores de mediastino y el síndrome de Sturge Weber.

La PVE disminuye<sup>12,17</sup>: en el embarazo, exposición al aire frío y ciertos fármacos sistémicos como los agonistas  $\alpha$  adrenérgicos.

Los fármacos antiglaucomatosos, por el contrario, carecen de efecto directo sobre la PVE.

La CP es una técnica quirúrgica que persigue la reducción de la PIO mediante la restauración de las vías de drenaje fisiológicas en su totalidad<sup>18</sup> (fig. 3). Así, la CP, una vez resuelto el aumento de resistencias a nivel de tejido yuxtacanalicular de la malla trabecular mediante la creación de la Membrana Trabéculo Descemética (MTD), redirige el flujo del humor acuoso hacia el CS y el sistema colector, en lugar de drenar al espacio subconjuntival/subtenoniano, que no ha sido concebido por la naturaleza para albergar HA. La CP combina dos efectos: el de la dilatación del CS y los colectores (Johnstone y Stegmann) y el de la

**Figura 3.**

Restauración de las vías de drenaje para dirección del flujo de humor acuoso al sistema de drenaje distal. A diferencia de las cirugías que crean un espacio artificial con un drenaje.



distensión circular del CS, y por ende, de las entradas a los colectores, en un mecanismo similar al de la pilocarpina.

Su mecanismo de acción se basa en la dilatación mecánica del canal de Schlemm con una sonda (también viscodilatación, si se utiliza el dispositivo iTrack) (fig. 23) y, posteriormente, distensión de su pared interna y malla trabecular adyacente mediante la colocación de una sutura circunferencial de Prolene de 10/0. Ese doble mecanismo mejora la salida del HA y baja la PIO. Para ello se crea, al igual que en la esclerectomía profunda no perforante (EPNP), una ventana trabeculodescemética (VTD). En la CP el cierre del *flap* superficial creado es hermético, de manera que el flujo de humor acuoso que pasa a través de la VTD se dirige hacia el canal de Schlemm, distendido por el cerclaje de Prolene, en vez de dirigirse hacia ningún otro espacio artificial alternativo.

## Indicaciones

Como en todas las cirugías de glaucoma es necesaria una adecuada selección de los pacientes. Los dos requerimientos más importantes de la técnica son:


- En primer lugar, los candidatos al procedimiento son pacientes con ángulo abierto: hipertensión ocular, glaucoma primario de ángulo abierto (GPAA), glaucoma pseudoexfoliativo<sup>19</sup>, glaucoma inducido por corticoides y glaucoma pigmentario<sup>20</sup>.
  - Se ha publicado posibilidad de éxito en pacientes con ángulo estrecho si el procedimiento se combina con extracción de catarata<sup>39</sup>. Sin embargo, debemos tomar esta afirmación con reservas, pues es frecuente que la apertura angular tras la facoemulsificación no sea suficiente; además, la tensión del cerclaje aproxima la VTD al iris, aumentando la posibilidad de adherencias y fracaso de la cirugía.
  - Aunque también se ha indicado en pacientes con glaucoma congénito<sup>21</sup>, se precisan más estudios para tener en cuenta dicha indicación. En principio no nos parece el tratamiento quirúrgico de elección.
  - La técnica también es segura y efectiva en cirugías combinadas con catarata y es especialmente útil cuando se pretende evitar la formación de ampollas filtrantes: portadores de lente de contacto<sup>22</sup>, ojo adelfo con ampolla disestésica, infectada (blebitis) o cadavérica tras el uso de antimetabolitos<sup>23</sup>. Pacientes con alto riesgo de infección (condiciones higiénicas dudosas...). Nadadores. Pacientes con conjuntivitis crónicas (por ejemplo por fármacos antiglaucomatosos). Pacientes multitratados muchos años con antiglaucomatosos que presentan conjuntivas alteradas y alto riesgo de cicatrización.
  - En teoría se podría considerar también como una técnica alternativa tras el fracaso de otros procedimientos si persiste el mal control del glaucoma: esclerectomía profunda no perforante<sup>24</sup> y trabeculectomía (TBC)<sup>25,26</sup>. Sin embargo, en estos casos hay riesgo de que la técnica previa de *bypass* haya originado el colapso por desuso de las vías de filtración distales, dificultando la canalización y disminuyendo las posibilidades de éxito.
- El segundo requerimiento es la relativa integridad de las vías de drenaje del ojo: los canales colectores y las venas acuosas. En ocasiones el aumento de la PIO favorece el colapso del canal de Schlemm, y si este se perpetúa y alcanza valores altos provoca el deterioro de los vasos colectores<sup>27</sup>. Para evaluar la función e integridad del sistema natural de salida del humor acuoso, objetivo prioritario de la intervención, Matthias Grieshaber propone la realización de las denominadas pruebas de función del sistema distal de drenaje: la gonioscopia de provocación y la canalografía fluoresceínica<sup>28,29</sup>, y un tercer criterio que hemos denominado tonométrico.

### Gonioscopia de provocación

Evalúa con una lente de gonioscopia el patrón de relleno del canal de Schlemm al bajar la PIO por debajo de la presión venosa episcleral (<10 mmHg).

Para realizar esta maniobra, se practica en la consulta, antes de la cirugía, una paracentesis en cámara anterior con un cuchillito de 15°. Se evacúa una cantidad importante de HA y tras unos 5 minutos se estudia el patrón de reflujo de sangre de los vasos colectores al canal de Schlemm.

- Un relleno franco y uniforme se correlaciona con los mejores resultados de la cirugía<sup>18</sup> (fig. 4).
- Un relleno parcial proporciona resultados aceptables<sup>18</sup> (fig. 5).
- La ausencia de relleno desaconseja la realización de la canaloplastia<sup>18</sup>, y por lo tanto, plantearemos otra técnica quirúrgica alternativa (fig. 6).



**Figura 4 (izquierda).**  
Gonioscopia de provocación:  
patrón difuso.

**Figura 5 (centro).**  
Gonioscopia de provocación:  
patrón parcial.

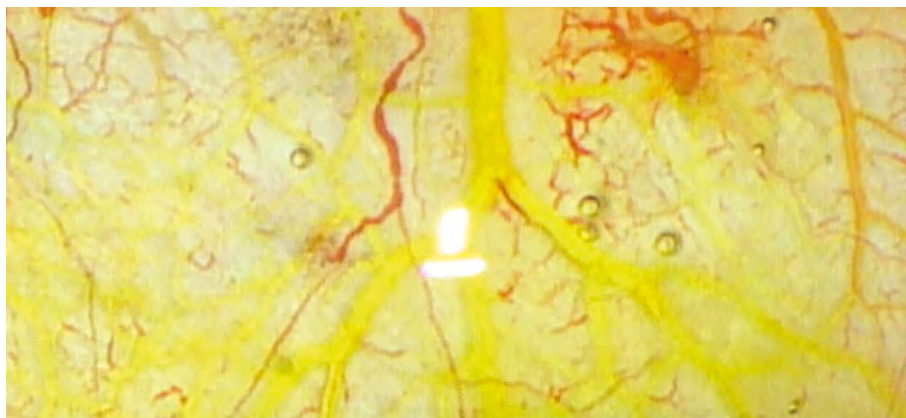
**Figura 6 (derecha).**  
Gonioscopia de provocación:  
ausencia de relleno.

### La canalografía fluoresceínica

Evalúa intraoperatoriamente el estado de los medios de drenaje del HA mediante la introducción de una solución diluida de fluoresceína. Esta maniobra solo puede realizarse con el dispositivo iTrack® (Science Interventional), elemento que permite inyectar fluidos a través del lumen de la sonda.

- Un relleno profuso (>5 vasos) asegura un resultado óptimo<sup>18</sup>.
- Un relleno mediocre (<5 vasos) tendrá un resultado como mucho aceptable<sup>18</sup>.
- La ausencia de relleno nos hace plantear otra estrategia quirúrgica<sup>18</sup>.

**Figura 7.**  
Detalle de canalografía  
fluoresceínica. Patrón de  
relleno episcleral a 6h  
(por cortesía de  
M. Grieshaber).



### Criterio tonométrico

Puesto que la gonioscopia de provocación es una maniobra invasiva y no exenta de riesgos, y la canalografía fluoresceínica supone una manipulación compleja y una importante prolongación del tiempo quirúrgico, se puede también utilizar el criterio tensional para la selección de los pacientes.

Grieshaber<sup>28,39</sup> realiza una correlación entre la PIO prequirúrgica y los resultados tensionales:

- Pacientes con PIOs prequirúrgicas en torno a los 30 mmHg serían buenos candidatos a CP.
- PIOs prequirúrgicas entre 30 y 40 mmHg podrían tener un resultado aceptable.
- PIOs prequirúrgicas >45 mmHg, la CP seguramente no será eficaz. En estos pacientes con PIOs muy elevadas pueden existir situaciones de colapso permanente del canal de Schlemm y prolapso del tejido trabecular en los colectores, dificultando la canalización y favoreciendo la obstrucción de las vías de drenaje distales del HA<sup>19,30,31</sup>.

#### Figura 8.

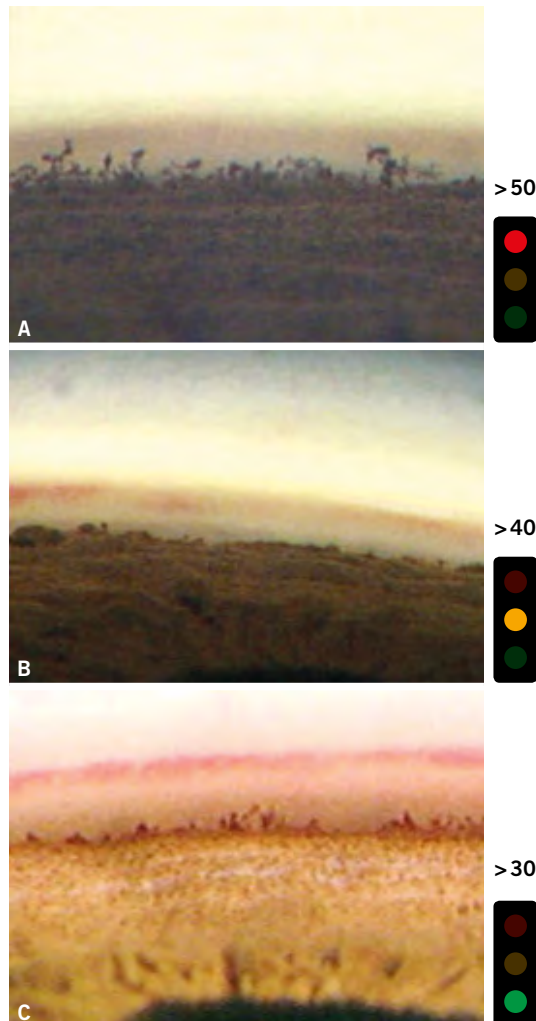
Criterio tonométrico y su relación con los patrones de relleno en la gonioscopia de provocación<sup>28</sup>.

A: Patrón de ausencia total de relleno.

B: Patrón de relleno parcial. Se aprecian acúmulos de sangre en la proximidad de los colectores.

C: Patrón de relleno difuso. (Por cortesía de M. Grieshaber.)

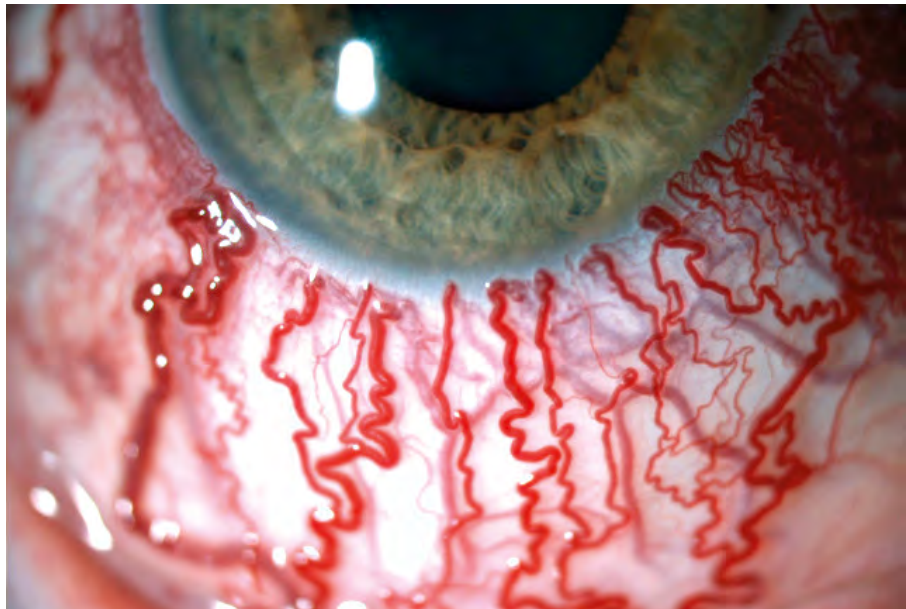
Los semáforos simbolizan el pronóstico quirúrgico: los patrones B y C serían aptos para la realización de CP.



## Contraindicaciones

- Debido a su mecanismo de acción, esta cirugía no será efectiva en los glaucomas postrabeculares.
- Recesión angular, glaucoma neovascular y glaucoma afáquico<sup>39</sup>.
- Ojos con configuración de ángulo estrecho e iris plateau.
- La realización previa de una cirugía de glaucoma puede impedir la cateterización correcta del canal de Schlemm, y por lo tanto, es una contraindicación relativa. Algunos autores han publicado buenos resultados puntuales tras cirugías filtrantes previas<sup>24-26</sup>. Johnson y Matsumoto<sup>32</sup> estudian histológicamente las estructuras de salida del HA encontrando una disminución del tamaño del CS tras cirugías filtrantes exitosas en comparación con pacientes normales y con glaucomas no intervenidos.
- Procedimientos como trabeculectomía, goniotomía, trabeculoplastia con láser argón... Pueden producir una cicatrización que afecte el paso del catéter por el canal de Schlemm<sup>33</sup>.

**Figura 9.**  
Glaucoma postrabecular.  
Aumento de la PVE. El resultado de la cirugía no será bueno pues la PVE determina el límite inferior de presión que puede conseguir la CP.



## Técnica quirúrgica

Consiste en practicar una viscodilatación circunferencial del canal de Schlemm, produciendo una microrruptura de la malla trabecular para canalizarlo después con una sutura de polipropileno, que se tensa para distender la malla. Ese doble mecanismo incide en la mejora de la salida de humor acuoso y en la reducción de la presión ocular.

A pesar de que la filosofía y el mecanismo de funcionamiento son totalmente distintos, desde el punto de vista quirúrgico, la canaloplastia clásica no deja de ser una modificación de la EPNP, por lo que es preceptivo que todo cirujano que decida iniciarse tenga experiencia en esta última.

La EPNP siempre ha tenido el estigma de ser una técnica difícil; no obstante, durante los últimos años han sido muchos los cirujanos que la han adoptado como técnica de elección. Las ventajas que ofrece respecto de la trabeculectomía son harto conocidas, y no son el objeto de esta publicación, pero sí añadiremos que permitir el acceso a técnicas que no dependen para su funcionamiento de los caprichos de una ampolla de filtración supone una ventaja fundamental que en este caso sí nos ocupa.

No vamos, por tanto, a describir los pasos de la EPNP, pero sí vamos a hacer hincapié en los detalles y los trucos que deberemos introducir en nuestra técnica habitual de EPNP para hacer más exitosa y segura la realización de una CP.

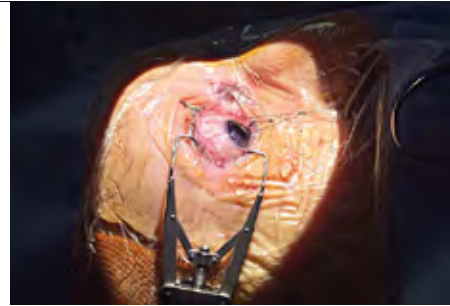
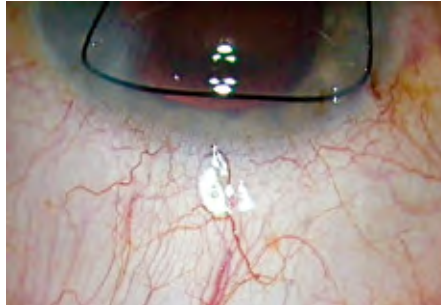Para el cirujano novel en CP, al igual que en otras técnicas, le interesa tener un procedimiento quirúrgico polivalente desde el que explorar otras posibilidades, pero al mismo tiempo que le permita regresar a él si encuentra dificultades para ofrecerle al paciente una solución quirúrgica de primer nivel. Seleccionando los pacientes y procediendo de manera cuidadosa, no es muy frecuente que no podamos completar la canalización del Schlemm, pero a veces ocurre. En ese caso, si no estamos seguros de que nuestra cirugía pueda estar a la altura de lo que esperamos de ella, entre las posibles soluciones es bueno saber que podemos contar con una especie de botón de rebobinado: regresar a nuestra técnica troncal, la EPNP, y poder completarla, como si nuestro intento de CP no hubiera tenido lugar. Esta va a ser nuestra filosofía de trabajo.

Toda actividad artesanal que se precie (y la cirugía no deja de serlo) precisa de un campo de trabajo estable. En bricolaje utilizamos bancos de trabajo, presillas y diversos artilugios que sujetan y estabilizan el objeto sobre el que vamos a trabajar para que nuestras maniobras sean precisas. De la misma manera, nuestro objeto de trabajo, el globo ocular, ha de permanecer firme y estable mientras actuamos sobre él. Un buen sistema de fijación del globo se hace por ello indispensable (fig. 10 y 11).

Como recomendaciones generales, decir, en primer lugar, que *la forma de los tapetes* no es lo más importante, aunque la mayor parte de los cirujanos de CP

**Figura 10 (izquierda).**

Sutura de tracción de doble anclaje, realizada con *nylon* de 5/0. No deja residuos en el trayecto intracorneal, es fácil de manejar y, sobre todo, proporciona un asa central que permite sujetar el tapete superficial.



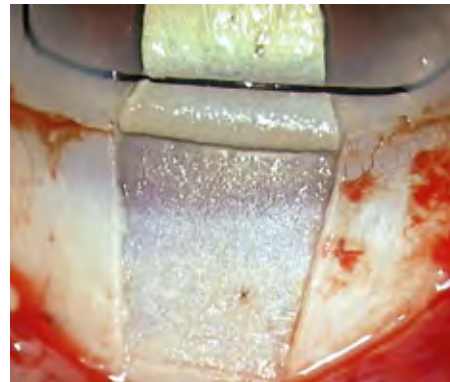
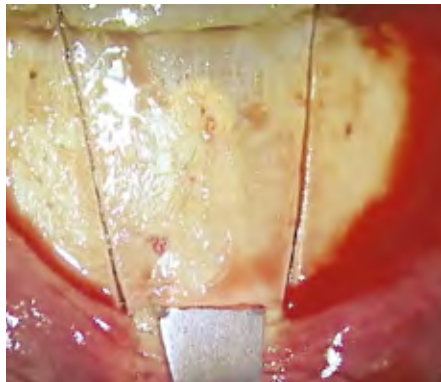
**Figura 11 (derecha).**

Fijación de la sutura al paño quirúrgico para proporcionar firmeza y estabilidad a la zona operatoria.

utilizan un tapete elíptico. Nuestra preferencia personal es un tapete trapezoidal, de base mayor límbica, con unas dimensiones que nos permitan la colocación de un implante Esnoper-Clip en el caso de tener que reconvertir (rebobinar), de dimensiones 5 mm de base límbica, 5 mm de largo de *flap* y unos 4 mm de base posterior. Pero cualquier forma con la que el cirujano se sienta cómodo, a priori, puede ser buena, en función de la estrategia personal de cada cual (fig. 12 y 13).

**Figura 12 (izquierda).**

Forma trapezoidal del tapete. Es importante, al tallar el tapete, fijarnos en el grado de transparencia y deformación que transmite el cuchillito crescent en la esclera. Hay que mantenerlo igual todo el trayecto. Si el relieve y la transparencia se pierden, es que hemos profundizado demasiado; por el contrario, si aumentan estaremos demasiado superficiales. Hay que tener en cuenta que a medida que nos acercamos al limbo la transparencia aumenta.



**Figura 13 (derecha).**

Interfase escleral tras el tallado del tapete superficial.

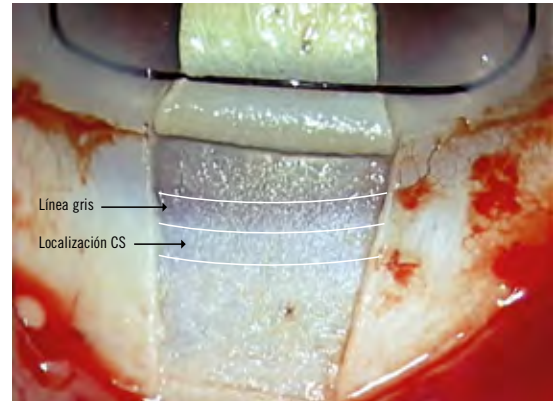
Según el grosor de tapete superficial podemos observar las diferentes estructuras del limbo. Si creamos un tapete superficial de un tercio del espesor escleral (como es nuestra preferencia) observaremos, de delante a atrás, la línea gris (color característico, formado por la superposición mayoritaria de la córnea clara con la esclera opaca) (fig. 14 y 15). A este patrón lo denominaremos patrón 1.

Según el grosor del tapete superficial y del lecho residual podemos observar también otros dos patrones (fig. 16 y 17).

En segundo lugar, lo que sí que es importante es *el asunto de la estanqueidad*, ya que la CP no persigue depender de la ampolla de filtración y busca que el drenaje acuoso se produzca por las vías anatómicas naturales. Aquí nos gustaría remarcar que la estanqueidad depende del margen entre tapete profundo y superficial más que de la tensión de las suturas. Por lo tanto, es preceptivo dejar un margen de, como mínimo, 0,5 mm, para lo cual podemos utilizar como referencia el ancho de un cuchillito minicrescent de 1 o 1,25 mm (fig. 18 y 19).

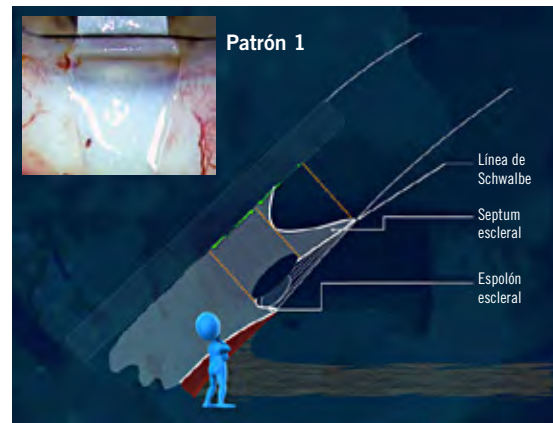
**Figura 14.**

La interfase escleral permite localizar las estructuras límbicas. La regla de las tres líneas. Si delimitamos la línea gris, desde donde la córnea clara empieza a opacificarse hasta donde termina de hacerlo, y trazamos una tercera línea paralela por detrás y a igual distancia, con pequeñas variaciones, se cumple la regla de que la línea más posterior marca la proyección del espolón escleral, y entre la segunda y la tercera líneas se sitúa el CS. La forma y disposición de las estructuras anatómicas presentan variaciones individuales, pero esta regla de las tres líneas se mantiene.



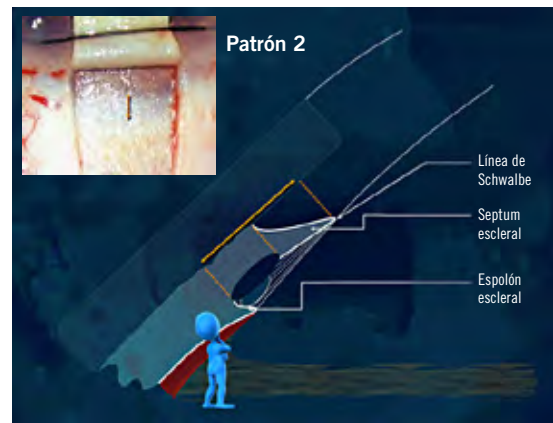
**Figura 15.**

Tapete superficial tallado con un tercio de espesor escleral. Se observa la línea gris y detrás la zona del canal de Schlemm blanca por la cantidad de tejido escleral opaco. Esta opacidad escleral no permite visualizar directamente el canal, por lo que para localizarlo debemos aplicar la regla de las tres líneas, que consiste en delimitar la línea gris, desde donde empieza a opacificarse hasta donde termina de hacerlo, y trazar una tercera línea a igual distancia que entre las dos primeras, pero posterior a éstas. La última línea coincide sobre la vertical de la frontera entre espolón escleral y canal de Schlemm.



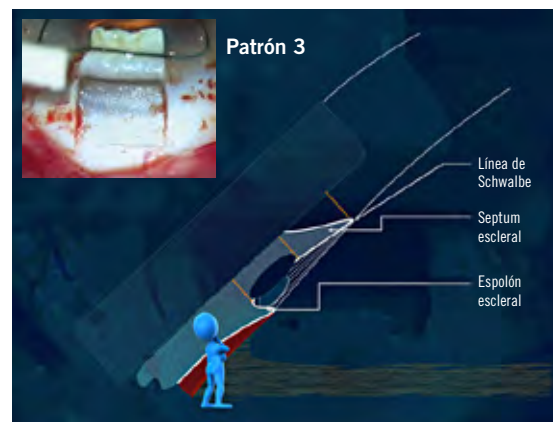
**Figura 16.**

Aparece patrón dos cuando en un ojo normal tallamos el tapete superficial más grueso o porque la esclera es más delgada o transparente. Encontramos la línea gris más ancha y difuminada. Esto es debido a que en la porción anterior, correspondiente a la línea gris, hay menos tejido translúcido y se transparenta el *septum* escleral, que es blanco y opaco, y en la posterior hay menos esclera opaca, que permite que el canal empiece a transparentarse.

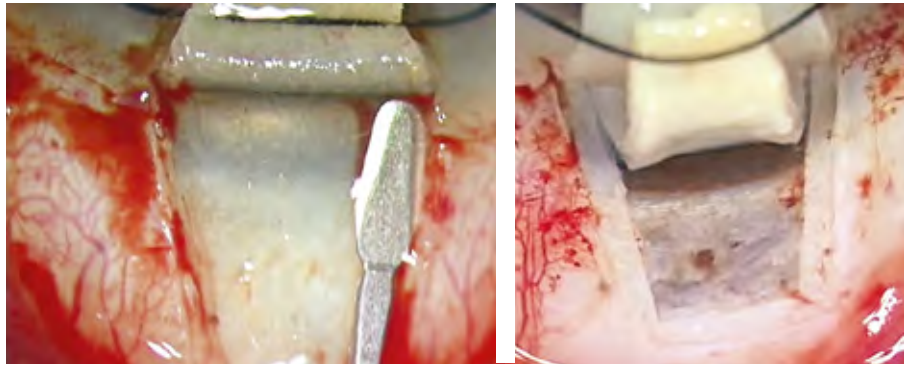


**Figura 17.**

Con un tejido residual del 50% o menos, la cantidad de tejido corneal translúcido es mucho menor, dejando ver el color blanco nacarado del *septum* escleral con claridad en la localización que a menor profundidad estaría la línea gris. Inmediatamente posterior encontramos una falsa línea gris, que corresponde en esta profundidad al canal de Schlemm, que se transparenta claramente al quedar encima solo una pequeña porción de tejido escleral opaco.

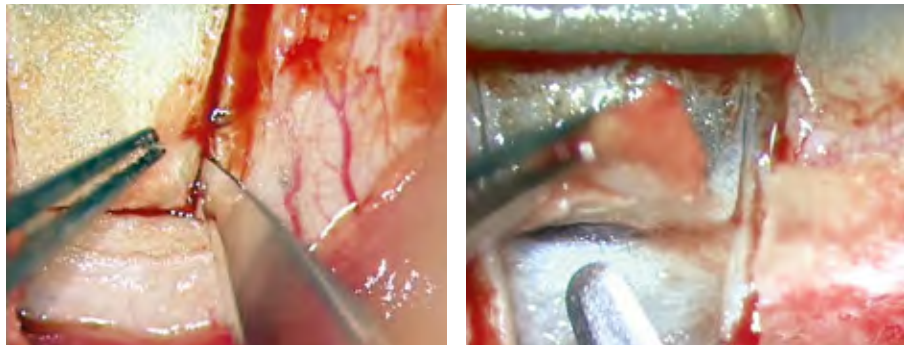


**Figura 18 (izquierda).**  
Marcado margen del tapete profundo. Utilizando el ancho del minicrescent de 1,25 obtenemos muy buena estanqueidad. El margen no ha de ser menor de 0,5 mm.



**Figura 19 (derecha).**  
Detalle de los márgenes y forma del tapete.

**Figura 20 (izquierda).**  
Al realizar el tapete profundo para seleccionar el plano adecuado, es útil profundizar hasta el plano de coroides al iniciar el tallado.



**Figura 21 (derecha).**  
Apertura del canal de Schlemm. Si mantenemos un plano de disección correcto, la apertura es sencilla. Lo diferenciamos de una entrada prematura en espacio supracoroideo porque, mientras que el músculo ciliar se hernia, el canal no se hernia nunca.

En tercer lugar, y por último, por seguridad y por una más fácil canalización, *realizar las maniobras quirúrgicas de la CP nada más abrir el canal de Schlemm*, en lugar de esperar a hacerlo una vez terminado el tallado de la VTD. Mientras que la separación de la línea de Schwalbe y la Descemet periférica del tejido corneal suprayacente es un paso comprometido en la EPNP por razones obvias, la apertura del canal de Schlemm, por el contrario, es un paso seguro para un cirujano familiarizado con la técnica. Es muy difícil que tengamos una rotura de la VTD en este momento. Si posponemos la disección de la Schwalbe y la Descemet hasta después de completar la canalización y el cerclaje, la tensión que produce este facilita la disección anatómica, y si tenemos la mala fortuna de tener una microperforación (o una macro, incluso), podremos manejarla con la tranquilidad de haber completado la canaloplastia. Además, tras la simple apertura del canal de Schlemm, la filtración es relativamente escasa, puesto que, como es sabido, es el tramo que menos filtra de la VTD, con lo cual el ojo conserva su tono, lo que va a facilitar el paso del catéter, de la sonda o incluso de una hebra de Prolene de 5/0 modificada, dependiendo de lo que dispongamos (fig. 28-30).

Una vez realizada la canalización, procedemos a anudar el cerclaje de Prolene, haciéndolo contra un globo ocular presurizado, al que la resistencia de una hebra de Prolene de 10/0 no puede deformar por mucho que la apretamos, ya que se romperá antes (fig. 32). Por el contrario, si realizamos este paso una vez completado el tallado de la VTD, una tasa elevada de filtrado o una microperforación condicionarán una hipotonía, que no podrá contrarrestar las fuerzas externas que en ese momento están actuando contra el ojo

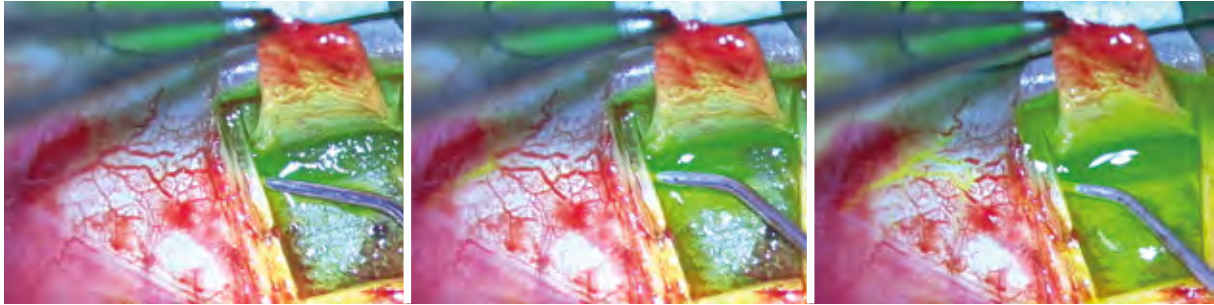
(principalmente el blefarostato), deformándolo. Si colocamos en esta situación un cerclaje, como mínimo, fijaremos dicha deformación y el astigmatismo postoperatorio estará servido, siendo éste fácilmente muy elevado y difícil de manejar, a no ser que rompamos deliberadamente el cerclaje de Prolene.

Hay poco que decir de los primeros compases de la EPNP, salvo que los cirujanos más representativos de esta técnica recomiendan evitar el uso de cauterio, para evitar dañar los vasos epiesclerales que van a participar en el drenaje acuoso, y en su lugar recomiendan el uso de sustancias vasoconstrictoras, como la vasopresina u ornipresina (Matthias Grieshaber), en aplicación tópica intraoperatoria mediante esponjas. En nuestro medio no disponemos de vasopresina. Hemos usado adrenalina con resultados mediocres. En nuestra experiencia, le damos más importancia a una cuidada disección, lo más perfecta posible, en la zona del lago escleral, y usamos una cauterización moderada a través de una hemosteta húmeda. Con ello conseguimos un cierre temporal de los vasos epiesclerales, que recuperan su funcionalidad tras el tallado, como demuestran las imágenes. Para el control del sangrado durante el tallado del tapete profundo, utilizamos fragmentos de hemosteta que recambiamos a medida que se van empapando. Por supuesto, no usamos antimitóticos, ya que no pretendemos depender de una ampolla de filtración. Habremos tenido la precaución de dejar un margen de al menos 0,5 mm entre tapete profundo y superficial (fig. 19), como ya hemos mencionado, y tras atravesar el espolón escleral, procedemos a la apertura del canal de Schlemm. En ese momento, y sin que se nos olvide jamás, soltaremos la sutura de tracción (si no queremos que se nos convierta en “tracción fatal”).

El paso siguiente es la certificación de la entrada al canal de Schlemm. Es importante hacerlo para no crear un falsa vía durante la canalización y para comprobar el funcionamiento de los colectores, lo que nos dará una idea pronóstica de nuestra cirugía. Podemos observar cómo los vasos epiesclerales cerrados por la cauterización moderada recuperan su funcionalidad.

A continuación, procedemos a lubricar las entradas del canal de Schlemm. Podemos utilizar viscoelástico. Nuestra experiencia personal nos hace inclinarnos por la metilcelulosa, ya que hemos encontrado que es la sustancia que proporciona un mejor deslizamiento del catéter o sonda a través del canal de Schlemm. Para la entrada en el canal se han recomendado cánulas específicas (tipo Grieshaber); sin embargo, nos encontramos más cómodos con las cánulas de cámara anterior de 30G, especialmente si tienen el extremo redondeado, ya que se nos antojan menos agresivas. La inyección en el canal de viscoelástico o metilcelulosa ha de ser cuidadosa si no queremos provocar un desprendimiento de la Descemet por un exceso de presión.

Una vez purgado el sistema iTrack, procedemos a la canalización del Schlemm, sin que importe cuál de las dos entradas utilicemos en primer lugar, en función de las preferencias del cirujano. A diferencia de otros sistemas, el catéter iTrack tiene un fiador metálico interno que le proporciona la rigidez necesaria



**Figura 22.**  
Fluocanalografía proximal. Se introduce la cánula de 30G en el canal y se inyecta el contraste. Se observa el relleno episcleral en la proximidad del *ostium* y tras su penetración en cámara anterior tiñe el lago escleral al salir a través de la VTD. Sirve para comprobar la funcionalidad de los colectores adyacentes al lago escleral; aunque no es necesario contraste, se puede utilizar BSS y observar cómo se blanquean los vasos.

para progresar a través del canal, y una vaina externa flexible que carece de memoria, es decir, que no va a ser susceptible a la aparición de muescas al sujetarla con pinzas convencionales (fig. 23). Por el contrario, la sonda Glaucolight o la hebra de Prolene de 5/0 precisan una pinza especial (pinza de Scharioth, fig. 27) para evitar la producción de dichas muescas durante la entrada de la sonda, y van a incrementar de manera muy importante la resistencia en su retirada, aumentando el riesgo de rotura del *trabeculum* y la entrada en la cámara anterior (*cheesewiring*).

A pesar de que en las primeras descripciones de la técnica se iba dilatando el canal al mismo tiempo que se iba progresando en la canalización, la experiencia

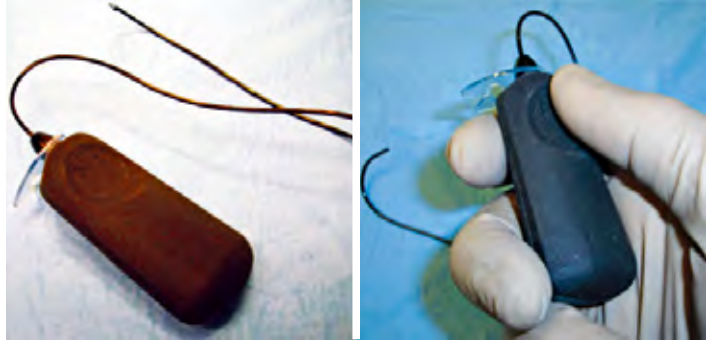
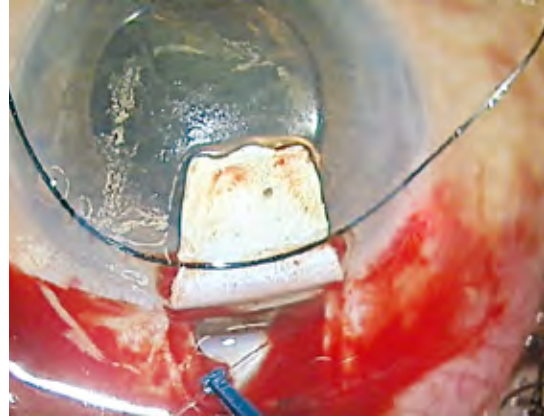
**Figura 23.**  
Catéter iTrack®. Su extremo tiene un diámetro de 200  $\mu\text{m}$ , con una punta atraumática de 250. A través de su lumen se pueden introducir fluidos. La fuente de luz (derecha de la imagen) iLumin® para el catéter iTrack® es portátil, autónoma y funciona con pilas. Tiene la opción de iluminación continua o pulsada.



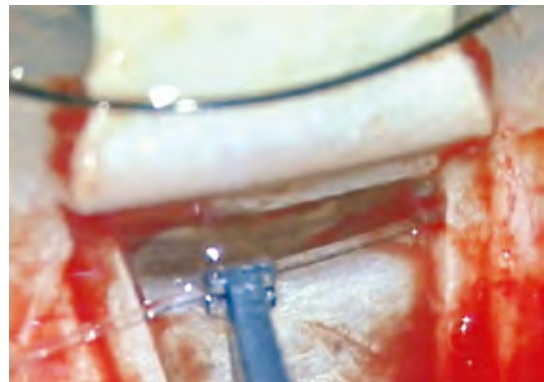
demonstró que aumentaba el riesgo de desprendimiento de la Descemet o de desviación de la punta del catéter por la entrada de un colector. Actualmente se dilata al retirar el catéter. El dispositivo iTrack y la sonda Glaucolight disponen de un sistema de iluminación de fibra óptica que rebota en la punta, iluminándola. De esta forma podemos saber dónde se encuentra la punta del catéter o de la sonda en todo momento durante su viaje a lo largo del canal de Schlemm (fig. 26). No sucede así si utilizamos el sistema “casero” de la hebra de Prolene de 5/0, obviamente. Es importante resaltar aquí que si se producen muescas en la sonda Glaucolight, la luz se va a reflejar en ellas apareciendo un “rosario” de puntos luminosos. Si encontramos un obstáculo, evitaremos forzar empujando; retiraremos ligeramente el catéter o sonda, presionaremos externamente con una pinza o similar en la zona de la obstrucción al tiempo que progresamos de nuevo. Es una medida de eficacia mediocre, pero que a veces da resultado. Si no es así, la medida más eficaz es intentar la canalización a través del *ostium* contralateral.

**Figura 24.**

Sonda Glaucolight. Tiene la ventaja de ser completamente autónoma, ya que su fuente de iluminación es de pequeño tamaño y va unida a la fibra óptica. La iluminación es continua. La sonda tiene un diámetro de 150 y 200 en la punta. Tiene el inconveniente de carecer de lumen, por lo que no es posible introducir fluidos. La dilatación del CS solo se realiza por la acción mecánica del paso de la sonda, no podemos introducir viscoelástico. La ventaja de esto es que son menores los hipemas, las hipertensiones postquirúrgicas y los desprendimientos de Descemet.

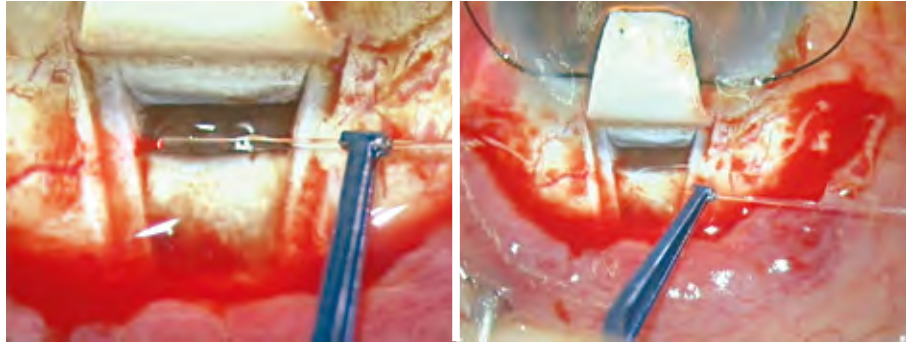
**Figura 25 (izquierda).**  
Glaucolight en posición.**Figura 26 (derecha).**  
Sistema de iluminación sonda.**Figura 27.**

Pinza de Scharioth.  
Los extremos son acanalados y permiten sujetar firmemente la sonda Glaucolight.

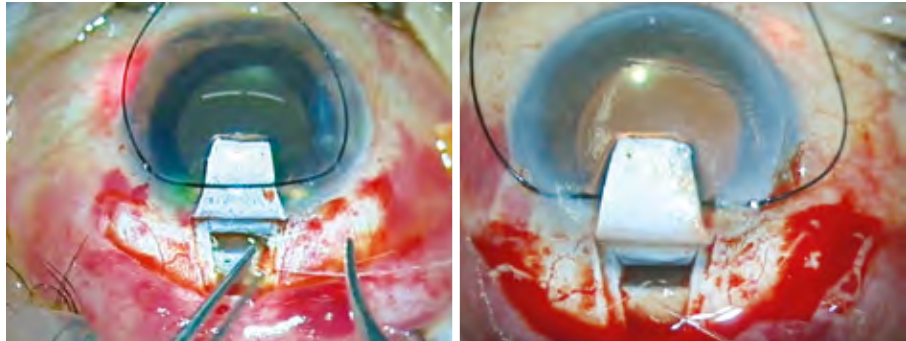


Una vez conseguida la canalización, tras la salida de la punta del catéter o sonda por el *ostium* contralateral al que hemos entrado, anudamos una hebra de Prolene de 10/0 al extremo de aquel con dos nudos simples, una vuelta a la derecha y otra a la izquierda, con la precaución de dejar un cabo largo para evitar que se suelte (fig. 31). Es preciso evitar nudos voluminosos, ya que podrían rasgar el *trabeculum* mientras retiramos la sonda o catéter. En este paso, algunos cirujanos prefieren hacer el nudo en la mitad de la hebra, de manera que al entrar se hace doble, con el objeto de añadir una tensión extra al cerclaje. En nuestra experiencia hemos encontrado que un cerclaje con hebra simple es más que suficiente, y que la doble hebra de Prolene añade una complicación técnica y un incremento del tiempo quirúrgico con escasas ventajas, pero es una opción personal que depende de las preferencias del cirujano.

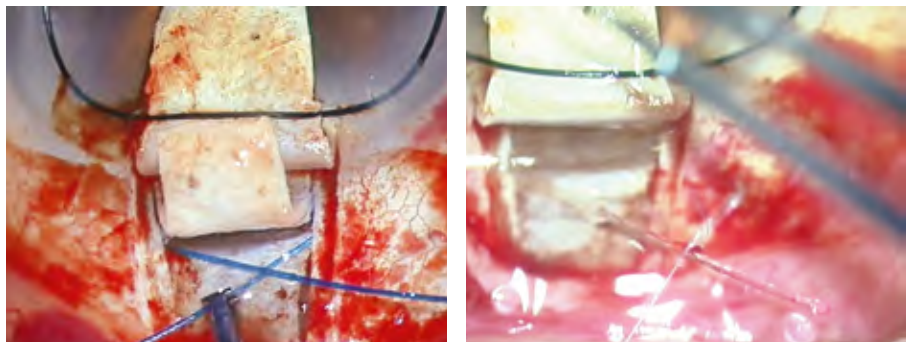
**Figura 28.**  
Enfrentamiento de la sonda al *ostium* y tutorización del canal de Schlemm.



**Figura 29.**  
Progresión de la sonda en el canal.



**Figura 30 (izquierda).**  
Canaloplastia realizada utilizando una sutura de Prolene de 5/0 modificada. La instantánea muestra un momento de la cirugía tras haber conseguido la canalización completa del canal de Schlemm.



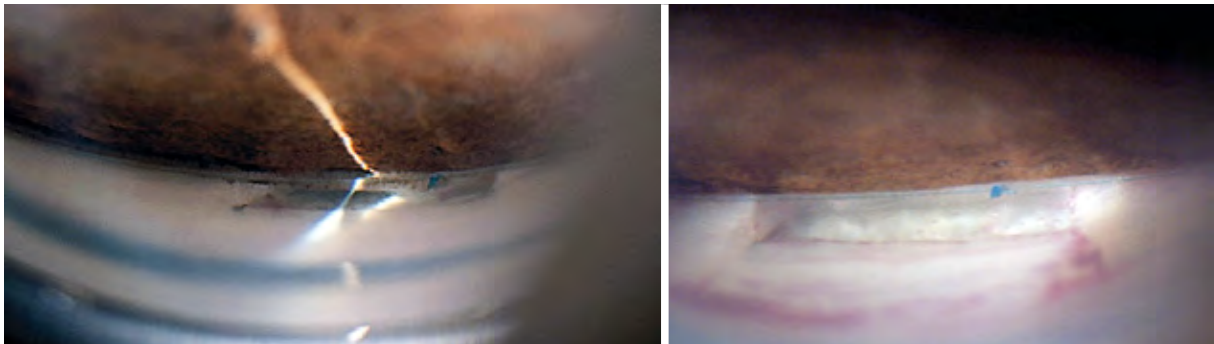
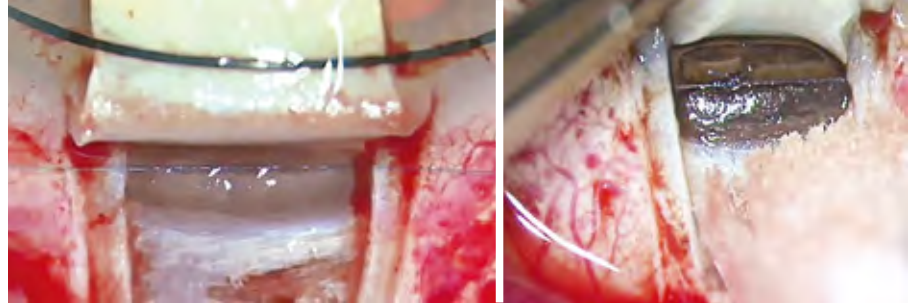
**Figura 31 (derecha).**  
Sutura del Prolene a la sonda.

Antes de retirar la sonda o el catéter, nos cercioraremos de que la hebra de Prolene de 10/0 no se enganche en ningún sitio, cosa que la antipática sutura tiende a hacer. Si no tenemos esta precaución, podríamos rasgar el *trabeculum* con el Prolene al tensarse dentro del canal y producir un *cheesewiring*. Si estamos utilizando iTrack (fig. 23), nuestro ayudante irá girando la tuerca del inyector 1/8 de vuelta (un click: 150µl) cada dos sectores horarios, al mismo tiempo que retiramos el catéter hasta que vemos salir la punta y la hebra de Prolene anudada a ella.

A continuación, procederemos a anudar la hebra de Prolene, tensando el cerclaje. El método más sencillo es hacer un primer nudo con cuatro vueltas simples con el cabo que sale por el lado del porta, y cogiendo con este el cabo contralateral, siempre sin cruzar los instrumentos. Despacio, ajustamos ese primer nudo. Las cuatro vueltas son suficientes para impedir que se afloje (fig. 32). El siguiente paso es el tensado. Cogemos ambos cabos y tiramos primeramente hacia arriba para tensar los cuadrantes inferiores del cerclaje.

Veremos que el nudo se levanta. Sin dejar de tirar, volvemos a ajustar el nudo hasta que se sitúe encima de la VTD. Esto nos da la tensión adecuada. Hay cirujanos que prefieren hacer un nudo corredizo. Nuestra experiencia no ha sido buena, y en algún caso nos ha quedado flojo o excesivamente apretado, lo que nos ha obligado a repetir la canalización. De cualquier manera, lo dejamos a la preferencia individual de cada uno. Aseguramos el nudo con tres o cuatro vueltas simples más y cortamos los cabos no demasiado cortos. Así finalizamos las maniobras de la canaloplastia propiamente dicha.

**Figura 32.**  
Tensado Prolene y sutura del mismo. Se observa su indentación en la VTD.

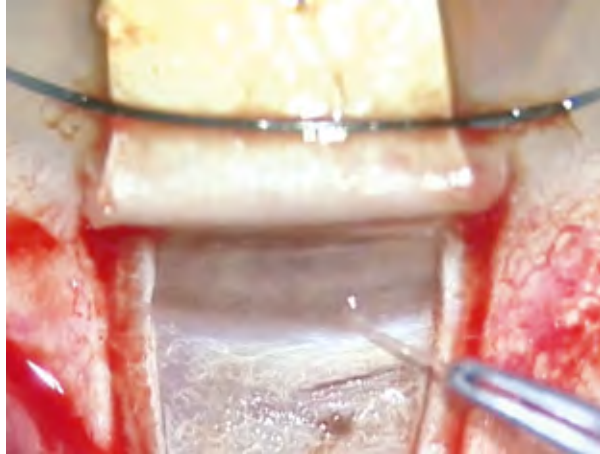

**Figura 33.**  
Imágenes gonioscópicas de VTD y Prolene a tensión.

Recordarán que habíamos detenido el tallado de la VTD tras la apertura del canal. Ahora viene el paso más comprometido de la EPNP, que es la disección de la línea de Schwalbe (la zona más débil de la VTD, donde se suelen producir las roturas) y de la Descemet periférica. Un cerclaje bien colocado y adecuadamente tensado va a ser nuestro aliado en esta tarea, ya que tiende a separar dichas estructuras del estroma corneal suprayacente. Una maniobra que hemos implementado en los últimos años es la viscodisección de la línea de Schwalbe. Tras acoplar una cánula de cámara anterior de 30G a una jeringa de viscoelástico dispersivo (para facilitar la visibilidad de la punta de la cánula), la acercamos al surco de avance de la disección e inyectamos sin introducir la cánula. Veremos cómo la mayor parte del viscoelástico rebota y crea una “gota” a través de la cual vemos ligeramente aumentada la punta de la cánula. Una pequeñísima parte se cuela y disecciona la línea de Schwalbe, que a veces se engruesa y se fibrosa, adhiriéndose a planos superiores, tendiendo a rasgarse al disecarla por otros métodos. Insistiremos tanto en el centro como bajo los pilares laterales de corte. Avanzamos los cortes laterales traccionando del tapete profundo y acercando el cuchillito minicrescent desde arriba. Preferimos, en

la medida de lo posible, no utilizar cuchilletes puntiagudos en este paso por el riesgo de perforación. Nuestra experiencia ha sido excelente en la consecución de membranas trabeculodesceméticas íntegras y funcionantes (filtrantes).

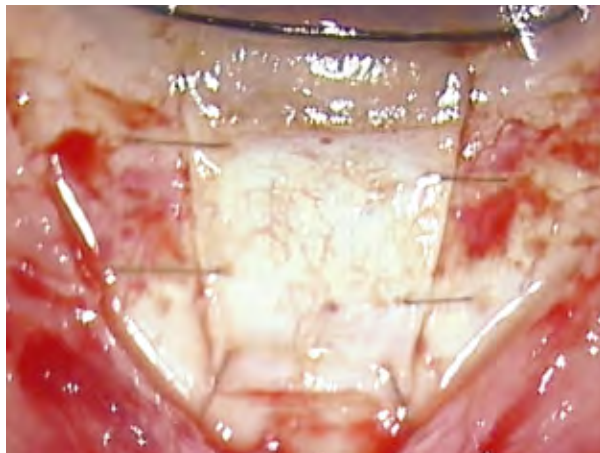
**Figura 34.**  
Retirada del techo CS  
en EPNP.



La retirada del techo del canal de Schlemm se realiza de igual forma que en una EPNP convencional (fig. 34).

El cierre del tapete superficial se realiza habitualmente con puntos sueltos, tantos como se necesiten para la obtención de una estanqueidad adecuada, sin perder de vista que, como ya hemos dicho, esta depende fundamentalmente del margen entre tapete superficial y profundo, siendo mayor cuanto más ancho sea dicho margen (fig. 35). Es relativamente frecuente encontrar publicaciones, ya sean escritas como en video, en las que las suturas están irregularmente distribuidas y excesivamente apretadas. Lejos de proporcionar una mayor estanqueidad, a lo que contribuyen es a la aparición de astigmatismos que, si bien tienden a ser transitorios, pueden dejar ametropías residuales. A este respecto dedicaremos un párrafo detallando nuestra experiencia y tendencia actual.

**Figura 35.**  
Sutura del tapete superficial.  
Cierre hermético con puntos  
de *nylon* de 10/0, evitando  
que sean transfixiantes  
encima del lago escleral.



## Postoperatorio

El postoperatorio de una canaloplastia difiere bastante de una cirugía filtrante dependiente de una ampolla de filtración. El hecho de buscar la estanqueidad en el cierre del tapete superficial determina que a menudo la PIO postoperatoria pueda ser igual o incluso superior a la PIO prequirúrgica en las primeras semanas.

En nuestra experiencia hemos encontrado una mayor incidencia de hipertensiones postoperatorias con el dispositivo iTrack que con Glaucolight o los pocos casos que hemos realizado con hilo de Prolene. La razón es que el canal de Schlemm queda relleno de viscoelástico de alta densidad (Healon GV), que tiene la misión de dilatar los colectores y los plexos intraesclerales al salir a través de ellos. En la literatura no se hace mucha mención a este problema, que, como es lógico, desconcierta a los cirujanos noveles. En la inmensa mayoría de los casos se trata de una hipertensión transitoria, necesaria para la salida del viscoelástico a través del sistema colector, pero no es menos cierto que en ocasiones alcanza valores excesivos o su duración se prolonga, a nuestro juicio, demasiado en el tiempo. Es el problema de los picos tensionales.

Ante una situación de hipertensión ocular en el postoperatorio de toda cirugía filtrante, la obligación del cirujano es identificar y localizar la causa del problema. Un buen estudio gonioscópico y la ayuda de sistemas más sofisticados, como un OCT-SA, pueden ser útiles para valorar el grado de permeabilidad de la MTD. La presencia de viscoelástico residual o material pseudoexfoliativo, entre otras causas, puede condicionar una filtración inadecuada o insuficiente incluso en el postoperatorio inmediato. Si en la gonioscopia encontramos una MTD excesivamente hundida, o si en el OCT-SA observamos un combamiento excesivo, podemos deducir que la tasa de filtración de la membrana es insuficiente. Una goniopunción temprana puede resultar peligrosa, sobre todo si se asocia a una descompresión brusca, por el riesgo elevado de prolapso de iris. Para resolver la situación hace tiempo que venimos realizando una técnica que denominamos microgoniopunción (MGP). No es ni más ni menos que una goniopunción (GP) utilizando parámetros extremadamente bajos (< 1mj). Se trata de movilizar el material extraño que pueda haberse acumulado en la cara interna de la MTD o de producir pequeños poros, no un agujero franco. Sabremos que hemos conseguido nuestro objetivo al comprobar cómo la MTD se relaja dejando de estar hundida. No se trata de una GP definitiva, y en la mayoría de los casos, al menos en nuestra experiencia, deberemos repetirla, ya con parámetros normales, en un momento en el que ya no sea peligrosa su realización.

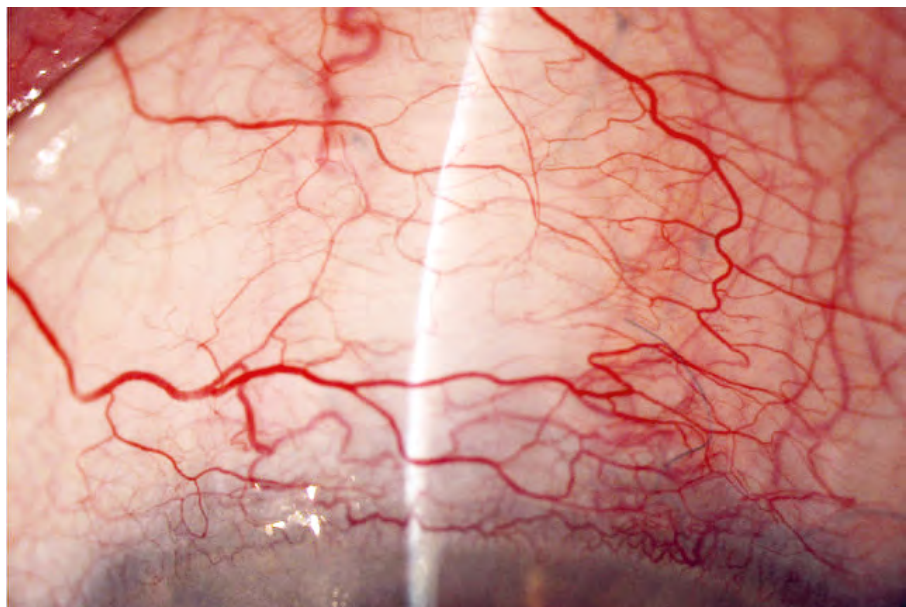
Si no tenemos una MTD hundida, o si después de la MGP no obtenemos una reducción razonable de la PIO, una medida que suele ser eficaz es drenar una pequeña cantidad de acuoso a través de la paracentesis y asociar un hipotensor ocular tópico durante unas semanas (Combigan®). El objetivo es que la PIO no rebase un valor de 25 mmHg durante el primer mes de postoperatorio. Transcurrido ese plazo, lo habitual es que la PIO se autorregule, no siendo necesaria la medicación hipotensora.

La literatura al respecto insiste en no realizar suturolisis. Al hacerlo, se produce una descompresión brusca que da al traste con el objetivo de la cirugía, que es la dilatación del sistema colector, con lo que, a la postre, obtendríamos peores resultados a largo plazo.

Pese a todo, se siguen produciendo picos tensionales que nos resultan incómodos, a pesar de saber que son transitorios. Dado que el objetivo es una PIO relativamente alta en el postoperatorio inmediato, por las razones que hemos comentado, obviamente no queremos que rebasen unos límites prudenciales, por ello nos estamos replanteando el tema de la estanqueidad del tapete superficial. Sabemos por experiencia que una estanqueidad absoluta es difícil de conseguir y que es normal que se filtre cierta cantidad de acuoso al espacio subconjuntival en los primeros compases del postoperatorio. Con el paso de las semanas, el acuoso se reabsorbe y la ampolla se aplana. ¿Por qué, entonces, no utilizar la ampolla en nuestro provecho durante el postoperatorio inmediato para impedir la elevación excesiva de la PIO? A este respecto hemos probado a colocar un punto de menos (normalmente colocamos 6 puntos en el tapete), dejando un lateral sin punto intermedio o desplazando esa sutura para dejar un mayor espacio, de manera que actúe como una válvula de seguridad. Hemos comprobado que si los puntos están correctamente colocados, no se modifica en gran medida la estanqueidad de cara a la consecución de las cifras tensionales que perseguimos y observamos menos picos tensionales. Otra posibilidad que valoramos es utilizar viscoelástico menos denso, aunque de momento no hemos tenido oportunidad de probarlo.

Por lo demás, el postoperatorio de una CP resulta muy liviano en su manejo al no tener que preocuparnos de lo que ocurra en la ampolla de filtración. Salvado el escollo inicial de la hipertensión transitoria, la PIO se regula hasta valores en torno a los 15 mmHg en nuestra experiencia.

**Figura 36.**  
Ausencia de ampolla.



## Resultados

Las publicaciones científicas de los últimos años coinciden en señalar que la CP puede lograr importantes reducciones de PIO a corto y largo plazo.

En primer lugar, si comparamos la canaloplastia con la trabeculectomía, cirugía todavía considerada como el *gold standard* en el tratamiento quirúrgico del glaucoma, ambas técnicas reducen significativamente la PIO. La indiscutible ventaja de la cirugía filtrante clásica es que consigue unas tasas de mayor descenso de la PIO, pero a costa de soportar una incidencia mucho más alta de complicaciones, revisiones e intervenciones postoperatorias<sup>34-41</sup>.

En la tabla 1 se consignan algunos estudios<sup>42-46</sup> que comparan ambas técnicas quirúrgicas. En todos ellos, los resultados de eficacia son comparables, siendo siempre más bajas las cifras tensionales obtenidas tras la TBC y facotrabeculectomía (FTBC) frente a CP y facocanaloplastia (FCP).

**Tabla 1. Visión general de estudios que comparan TBC con CP**

ESTUDIO	AÑO	DISEÑO	Qx	PIO BASAL (mmHg)	N.º	N.º FCOs PREQX	Seg (m)	PIO POSTQx	N.º	FCOs POSTQX (N.º)	REDUC PIO (%)
Ayyala et al. <sup>42</sup>	2011	Retrosop No aleat.	CP	21,2 ± 6,6	33		12	13,8 ± 4,9	33		-32%
			TBC	23,4 ± 10,4	46			11,6 ± 4,0	46		-43%
Brüggemann et al. <sup>43</sup>	2013	Serie casos intra indiv	CP	26,7 ± 6,4	15	2,5 (1-4)	12	13,2 ± 2,8	15	0	-50,6%
			TBC	26,3 ± 10,9	15	2,7 (1-4)		11,6 ± 5,2	15	0,4 ± 0,7	-55,9%
Matlac et al. <sup>44</sup> TVC study	2015	ECCA	CP	23,7 ± 5,1	30	2,6 ± 1,6	24	14,4 ± 4,2	23	0,9 ± 1,1	-39,2%
			TBC	22,2 ± 5,3	32	3,3 ± 1,0		11,5 ± 3,4	31	0,4 ± 0,8	-48,2%
Schoenber et al. <sup>45</sup>	2015	Retrosop No aleat.	FCP	19,5 ± 5,7	36	3 (2-4)	12	14,1 ± 4,4	36	0 (0-1)	-27,7%
			FTBC	23,6 ± 13,8	41	3 (2-3)		11,8 ± 5,4	41	0 (0-1)	-50%
Taruttis T <sup>46</sup>	2017	Retrosop	CP	16,0 ± 3,5	32	3,3 ± 1,1	12	12,5 ± 3,3		1,1 ± 1,4	-21,9%
			TBC	15,3 ± 3,5	31	3,3 ± 0,9		11,0 ± 2,6		0,2 ± 0,8	-28,1%

ECCA: Ensayo clínico controlado aleatorizado; CP: Canaloplastia; TBC: Trabeculectomía; FCP: Facocanaloplastia; FTBC: Facotrabeculectomía

Matlac et al.<sup>44</sup>, en su estudio TVC (Trabeculectomy Versus Canaloplasty) publicado en 2015, comparan 32 ojos con TBC con 30 ojos con CP y confirman de manera prospectiva aleatorizada observaciones anteriores de series de casos. La TBC consigue una PIO menor (11,5 mmHg) con menos necesidad de fármacos al precio de mayores maniobras postquirúrgicas y complicaciones graves, mientras la CP, con su fácil seguimiento y baja tasa de complicaciones, consigue PIOs medias superiores (14,2 mmHg). Únicamente se pierde un paciente del grupo de TBC mientras que son 7 los pacientes con CP que faltan a la última revisión.

Todos los artículos que comparan resultados tensionales de canaloplastia y facocanaloplastia evidencian una ventaja significativa de la cirugía combinada. Aunque es difícil comparar estudios realizados en poblaciones diferentes, la tabla 2 resume los más destacados.

**Tabla 2. Resumen de los resultados tensionales de los diferentes estudios**

ESTUDIO	AÑO	DISEÑO	Qx	PIO BASAL (mmHg)	N.º OJOS BASAL	N.º FCOs BASAL	SEG MÁX (m)	PIO POSTQX	N.º OJOS POSTQX	N.º FCOs POSTQX	REDUCC PIO (%)
Lewis et al. <sup>19</sup>	2007	Prosp Multic	CP	24,1 ± 3,9	54		12	16,2 ± 3,5	35		-32,8%
			FCP	23,5 ± 5,4	20			12,8 ± 3,6	13		-45,5%
Lewis et al. <sup>47</sup>	2009	Prosp	CP	23,2 ± 4,0	84	2,0 ± 0,8	24	16,3 ± 3,7	72	0,6 ± 0,8	-29,7%
			FCP	23,1 ± 5,5	24	1,7 ± 1,0		13,4 ± 4,0	20	0,2 ± 0,4	-42%
Grieshaber et al. <sup>59</sup>	2010	Prosp Raza negra	CP	45 ± 12,1	60		36	13,3 ± 1,7	49		-70,5%
Grieshaber et al. <sup>60</sup>	2011	Prosp Raza blanca	CP	27,3 ± 5,6	32	2,7 ± 0,5	18	13,1 ± 1,2	10	0,1 ± 0,3	-52%
Lewis et al. <sup>58</sup>	2011	No aleat.	CP	23,5 ± 4,5	103	1,9 ± 0,8	36	15,5 ± 3,5	89	0,9 ± 0,9	-34%
		Multic Prosp	FCP	23,5 ± 5,2	30	1,5 ± 1,0		13,6 ± 3,6	27	0,3 ± 0,5	-45,13%
Bull et al. <sup>48</sup>	2011	Prosp Multic	CP	23,0 ± 4,3	82	1,9 ± 0,7	36	15,1 ± 3,1	74	0,9 ± 0,9	-34,3%
			FCP	24,3 ± 6,0	16	1,5 ± 1,2		13,8 ± 3,2	13	0,5 ± 0,7	-43,2%
Lopes-Cardoso et al. <sup>49</sup>	2013	Prosp Monoc BMU	CP	24,5 ± 5,1	11	3,4 ± 0,5	12	13,5 ± 1,0	4	1,0 ± 1,0	-44,9%
			FCP	19,8 ± 6,8	24	3,3 ± 0,5		11,0 ± 4,2	2	0,0	-44,4%
Kalin-Hajdu E et al. <sup>50</sup>	2014	Retrosp GU	CP (13) FCP (5) VCP (1)	30,4 ± 8,4	19	3,7 ± 0,8	24	14,0 ± 3,7	13	0,2 ± 0,8	-54%
Arthur SN et al. <sup>51</sup>	2014	Retrosp	F	16,2 ± 4,6	37	1,4 ± 1,1	24	14,1 ± 4,0	17	1,5 ± 1,2	-13%
			FCP	18,2 ± 5,1	32	1,3 ± 0,7		12,9 ± 3,8	11	0,3 ± 0,5	-29,1%
Brusini P <sup>52</sup>	2014		CP	29,4 ± 7,9	214	3,3 ± 0,9	36	17,3 ± 3,9	29	1,3 ± 1,5	-41,2%
Tetz M et al. <sup>53</sup>	2015	Retrosp	CP (f)	23,4 ± 4,3	82	1,9 ± 0,8	36	15,5 ± 3,5	70	0,9 ± 1,0	-33,8%
			CP (psf)	23,9 ± 5,2	21	1,8 ± 0,8		15,6 ± 3,5	19	1,1 ± 0,8	-34,7%
			FCP	23,5 ± 5,2	30	1,5 ± 1,0		13,6 ± 3,6	27	0,3 ± 0,5	-42,1%
Voykov et al. <sup>54</sup>	2015	Retrosp	CP	25,7 ± 6,6	20	3,4 ± 0,5	60	14,2 ± 3,4	18	1,7 ± 1,3	-44,7%
Brandao LM et al. <sup>55</sup>	2015	Prosp Long	CP	24,6 ± 5,3	19	2,4 ± 0,7	36	14,5 ± 0,71	19	0,7 ± 1,1	-41%
Brusini et al. <sup>56</sup>	2016	Prosp Multic	CP	28,4 ± 7,5	198	3,2 ± 0,9	24	15,9 ± 4,7	89	1,1 ± 1,3	-44%
Wagdy FM <sup>57</sup>	2017	Prosp	CP	27,2 ± 1,9	30		6	15,6 ± 1,2			-42,6%
			VCP	26,4 ± 2,9	30			16,8 ± 1,5			-36,4%

Qx: Cirugía; FCOs: Fármacos; REDUCC: Reducción; SEG: Seguimiento; PROSP: Prospectivo; MULTIC: Multicéntrico; MONOC: Monocéntrico; ALEAT: Aleatorizado; CP: Canaloplastia; FCP: Facocanaloplastia; CP(f): Canaloplastia realiza en pacientes fáquicos; CP(psf): Canaloplastia realizada en pacientes pseudofáquicos; F: Faco solamente; GU: Glaucoma uveítico; VCP: Viscocanaloplastia; BMU: Biomicroscopía ultrasónica

En 2007 Lewis et al.<sup>19</sup> publican los primeros resultados, a un año, de un estudio multicéntrico prospectivo, indicando que la canaloplastia reducía un 32,8% la PIO y hasta un 45% en el caso de asociar la facoemulsificación de la catarata. Estos valores se mantuvieron sin cambios significativos en su seguimiento a dos<sup>47</sup> y tres años<sup>58</sup>.

En 2011, Bull et al.<sup>48</sup>, en otro estudio multicéntrico con un seguimiento de 36 meses, obtienen presiones que descendieron de  $23 \pm 4,3$  mmHg a  $15,1 \pm 3,1$  mmHg en canaloplastia respecto a  $24,3 \pm 6$  mmHg a  $13,8 \pm 3,2$  mmHg en facocanaloplastia, lo que supone una reducción del 34 y 43% respectivamente.

Ajustando la tensión deseada, mediante asistencia por biomicroscopía ultrasónica durante la cirugía, el resultado tensional final a los 12 meses que obtienen Lopes-Cardoso et al.<sup>49</sup> en 2013 es  $13,5 \pm 1,0$  mmHg en canaloplastia y de  $11,0 \pm 4,2$  mmHg con facocanaloplastia (reducciones tensionales en torno al 44,5%).

En 2015 Tetz et al.<sup>53</sup> publican un estudio retrospectivo en el que comparan tres grupos de enfermos con glaucoma. El grupo 1 formado por 82 ojos fágúicos a los que se practicó canaloplastia, el grupo 2 lo componían 21 ojos pseudoafacos a los que también se les realiza la misma cirugía y el grupo 3 lo constituían 30 pacientes a los que se les intervino mediante un procedimiento combinado de facocanaloplastia. Es en este tercer grupo en el que se alcanza una mayor bajada tensional (33,8% grupo 1, 34,7% grupo 2 vs. 42,1% en el grupo de facocanaloplastia). Igualmente mantiene una menor PIO a los 36 meses ( $15,5$  mmHg grupo 1 y  $15,6 \pm 3,5$  mmHg en el segundo grupo vs.  $13,6 \pm 3,6$  mmHg en el tercero). El número de fármacos usados al final del seguimiento también fue menor en el grupo de facocanaloplastia ( $0,9 \pm 1$  grupo 1 y  $1,1 \pm 0,8$  grupo 2 vs.  $0,3 \pm 0,5$  en grupo 3).

Los resultados del grupo de Grieshaber et al.<sup>59</sup> en 2010, en pacientes de raza negra, mostraron hasta un 70% de descenso tensional con medias de PIO de  $13,3$  mmHg a los 36 meses de seguimiento. Este mismo autor en 2011<sup>60</sup> obtiene resultados similares en pacientes de raza blanca con un 52% de reducción de PIO y unas presiones que descendieron de  $27,3 \pm 5,6$  mmHg a  $13,1 \pm 1,2$  mmHg en 18 meses ( $P < 0,001$ ).

En pacientes que presentaban PIOs iniciales menores, Arthur et al.<sup>51</sup> comparan, en un estudio retrospectivo en 2014, la disminución de PIO alcanzada tras practicar facoemulsificación aislada frente a facocanaloplastia obteniendo a los 24 meses PIOs de  $14,1 \pm 4,0$  mmHg en el grupo al que solo se le extrajo la catarata y de  $12,9 \pm 3,8$  tras facocanaloplastia.

Sobre 214 ojos realiza Brusini P<sup>52</sup> una canaloplastia que sigue 36 meses (resultados publicados en 2014), obteniendo un descenso de 41,2% en PIOs finales de  $17,3 \pm 3,9$  mmHg. En 2016 publican el resultado de un estudio

prospectivo multicéntrico<sup>56</sup> que inician con 198 ojos y sus resultados a 24 meses son  $15,9 \pm 4,7$  mmHg (descenso del 44%).

60 meses de seguimiento publica Voykov et al.<sup>54</sup> en 2015 con unos resultados de  $14,1 \pm 4,0$  mmHg para  $1,7 \pm 1,3$  fármacos.

Brandao et al.<sup>55</sup> en 2015 reportan PIOs a 36 meses de  $14,5 \pm 0,7$  mmHg, lo que supone un descenso tensional del 41% respecto a la PIO inicial de  $24,6 \pm 5,3$  mmHg.

## Resultados propios

En el hospital Virgen de la Luz de Cuenca se realizaron 24 canaloplastias desde 2014 a 2016, de las cuales se cuenta con el seguimiento de un año. La canalización se pudo completar en 16 pacientes (66,67%). De los 16 pacientes, todos menos una paciente mantienen PIOs menores a 18 mmHg, cuatro necesitan fármacos para alcanzar PIO meta y 11 permanecen sin fármacos y con PIOs entre 9 y 14 mmHg. La paciente que no alcanzó PIO meta (su resultado fue de 18 mmHg con fármacos) se intervino de implante de válvula de Ahmed.

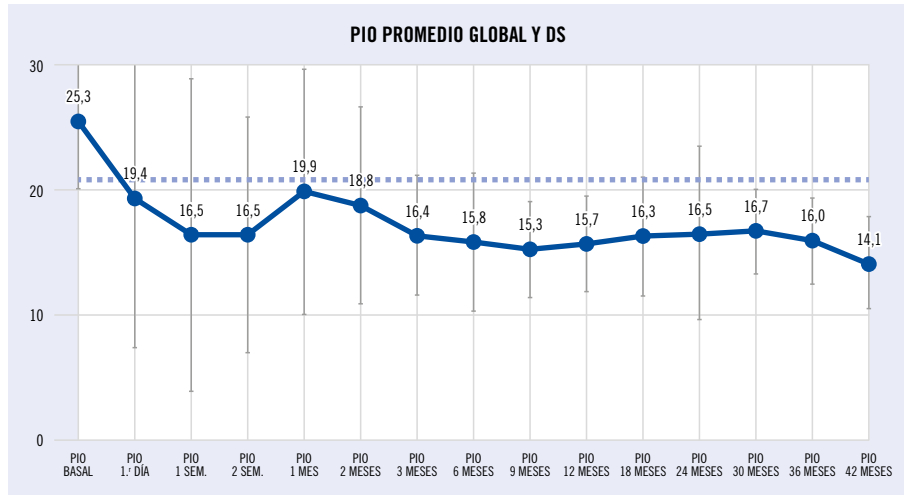
En el hospital Meixoeiro de Vigo, desde julio de 2011 hasta la actualidad, se realizaron un total de 83 canaloplastias, con un parón técnico entre febrero de 2012 y diciembre de 2013, tras los primeros casos, debido a la prohibición expresa de la dirección médica de nuestro hospital, al tratarse de una técnica nueva, no realizada antes en ningún hospital del Sergas (Servicio Galego de Saúde). Ello obligó a la solicitud de autorización a la Agencia de Evaluación de las Tecnologías del Sergas (Avalia-T), que fue concedida en diciembre de 2013, para un total de 50 casos con un seguimiento de un año. Cumplido ese objetivo, y comprobados los resultados, hemos continuado con la técnica sin interrupción hasta el momento actual.

El seguimiento máximo de los resultados registrados es de 48 meses, si bien, hasta el momento, solo un pequeño número de pacientes lo ha alcanzado, debido al parón forzoso al que fuimos obligados por razones tecnicoburocráticas.

Debido a que en un total de 17 de los 83 pacientes no fuimos capaces de terminar la CP por diversas razones y tuvimos que reconvertir, consideraremos válidos los resultados de las canaloplastias completas. Sin embargo, es importante tener en cuenta también los resultados de las canaloplastias reconvertidas desde un punto de vista de seguridad y garantía de eficacia hipotensora hacia nuestros pacientes.

**Gráfico 1.**

Comportamiento de la PIO media pre y postquirúrgica de las CP llevadas a término, es decir, CP completas. El número total (N) de CP completas, en el Hospital Meixoeiro, hasta la fecha es de 66. Se muestra también la desviación estándar (DS).



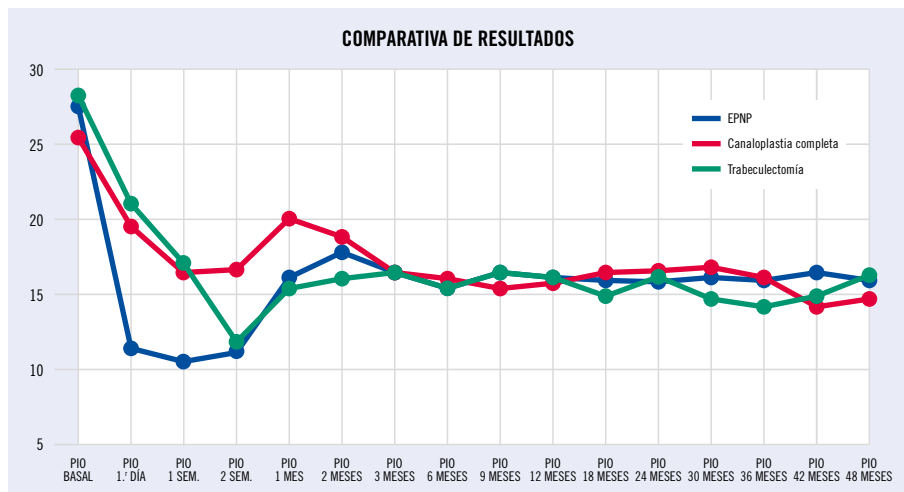
**Tabla 3. Presión intraocular pre y postquirúrgica, medida en mmHg. Hospital Meixoeiro, Vigo**

	PIO															
	Basal	1.º día	1 sem.	2 sem.	1 mes	2 meses	3 meses	6 meses	9 meses	12 meses	18 meses	24 meses	30 meses	36 meses	42 meses	48 meses
Promedio	25,3	19,4	16,5	16,5	19,9	18,8	16,4	15,8	15,3	15,7	16,3	16,5	16,70	16,00	14,14	14,75
Desviación estándar	5,17	11,82	12,49	9,40	9,78	7,86	4,75	5,53	3,84	3,91	4,73	6,90	3,33	3,44	3,67	2,50
N	65	65	65	62	61	58	59	56	51	48	39	31	20	13	7	4
Error típico de la media	0,64	1,47	1,55	1,19	1,25	1,03	0,62	0,74	0,54	0,56	0,76	1,24	0,74	0,95	1,39	1,25

La reducción de medicación hipotensora se cifró atendiendo al número de principios activos antes y después de la cirugía. Así, por tanto, el total de principios activos contabilizados antes de la cirugía fue de 205, y en el postoperatorio de 49, por lo que la reducción en términos absolutos fue de 156 principios activos. El promedio de principios activos por paciente fue de 3,12 a 0,75, y el porcentaje de reducción, de un 75,86%.

**Gráfico 2.**

Confrontación de los resultados de las canaloplastias completas, EPNP y trabeculectomías. Hospital Meixoeiro, Vigo. (Dr. M. Javier González Rodríguez)



**Tabla 4. Presión intraocular pre y postquirúrgica, medida en mmHg. Hospital Meixoeiro, Vigo**

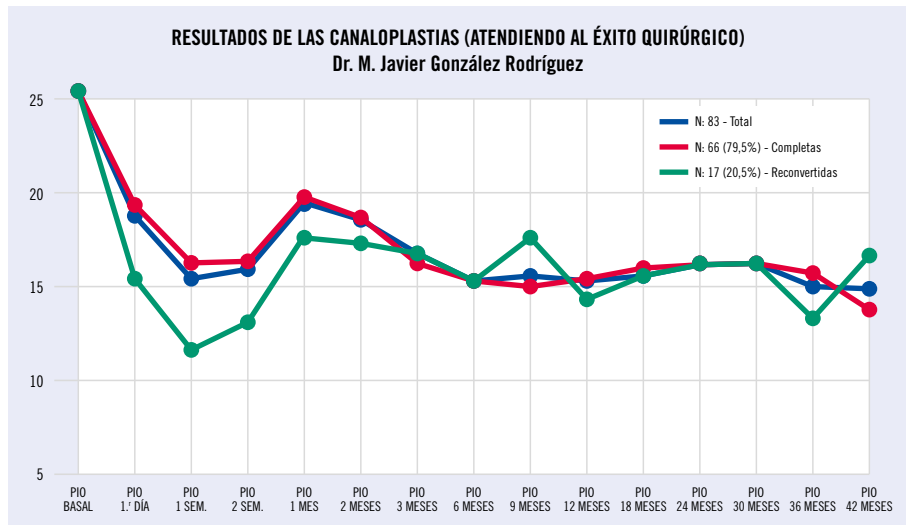
	PIO															
	Basal	1.º día	1 sem.	2 sem.	1 mes	2 meses	3 meses	6 meses	9 meses	12 meses	18 meses	24 meses	30 meses	36 meses	42 meses	48 meses
EPNP	27,6	11,2	10,5	11,1	16,0	17,7	16,4	15,9	16,5	16,0	15,8	15,7	16,1	15,95	16,32	15,88
Canaloplastia completa	25,3	19,4	16,5	16,5	19,9	18,8	16,4	15,8	15,3	15,7	16,3	16,5	16,70	16,0	14,1	14,8
Trabeculectomía	28,4	21,1	17,1	11,9	15,6	16,2	16,6	15,6	16,6	16,4	15,2	16,4	14,86	14,35	15,06	16,43

**Tabla 5. Reducción de la medicación, comparada en número de principios activos por paciente**

REDUCCIÓN MEDICACIÓN	PRINCIPIOS ACTIVOS PREOPERATORIOS	PRINCIPIOS ACTIVOS POSTOPERATORIOS
CP completa	3,12	0,75
EPNP	3,09	0,94
TBC	3,03	1,31

**Gráfico 3.**

Resultados de las canaloplastias. Atendiendo al éxito quirúrgico, comparando los resultados entre CP completas, reconvertidas y el total de las mismas, nos da idea de la eficacia de la estrategia adoptada y de las garantías ofrecidas a nuestros pacientes, tanto del procedimiento llevado a término como de las soluciones quirúrgicas alternativas llevadas a cabo en cada caso. Hay que tener en cuenta que dado que se trata de CP completas o reconversiones en el transcurso de las mismas, no utilizamos antimitóticos. Salvo en los últimos controles, en los que el número de pacientes en el grupo de canaloplastias reconvertidas es significativamente escaso, los resultados tensionales son muy similares.



**Tabla 6. Reducción de la medicación correspondiente al gráfico 3**

REDUCCIÓN MEDICACIÓN	PRINCIPIOS ACTIVOS PREOPERATORIOS	PRINCIPIOS ACTIVOS POSTOPERATORIOS
CP total	3,13	0,81
Completa	3,12	0,75
Reconvertida	3,20	0,93

## Seguridad y ventajas

Frente a las cirugías perforantes clásicas, que asientan su éxito en el mantenimiento de una ampolla de filtración funcionando, los procedimientos que pretenden alcanzar la recuperación fisiológica del drenaje del humor acuoso aportan una notable menor incidencia de complicaciones, siendo estas, además, menos severas. Y lo que a nuestro juicio es más importante, el efecto filtrante es lo suficientemente eficaz para que esta se convierta en la técnica de primera elección para la mayoría de los pacientes.

Las ventajas más relevantes de la CP son:

1. Como ya hemos comentado la mayor cualidad de la CP sobre las cirugías clásicas es su independencia de una ampolla de filtración. Esto evita todos los problemas a corto, medio y largo plazo en relación a la vesícula de filtración. Estas complicaciones van desde el malestar y las disestesias, que en mayor o menor medida todos los pacientes refieren, derivados de la dilatación que supone la ampolla, hasta complicaciones más temibles como:
  - maculopatías hipotónicas,
  - blebitis,
  - e incluso endoftalmitis, que están presentes en proporciones considerables durante toda la vida<sup>61,62</sup>.
2. Como no es necesario construir una vesícula filtrante, tampoco es preciso utilizar antimetabolitos. Estos fármacos tienen una conocida toxicidad y pueden provocar importantes efectos adversos y reacciones de hipersensibilidad. Los daños tisulares que producen y su gravedad son directamente proporcionales a la dosis. También aumentan la incidencia de complicaciones amenazantes para la visión, como la hipotonía<sup>63,64</sup>, Seidel tardío<sup>65</sup> y riesgo de infección<sup>35,66-68,70-72</sup>. La incidencia de entre 0,2-1,5% de infecciones de ampollas antes del uso de antiproliferativos, ha llegado hasta el 9,4% de endoftalmitis tras la introducción de los antimetabolitos<sup>61,86</sup>.
3. Tampoco vamos a sufrir todas las complicaciones relacionadas con el proceso de cicatrización de la ampolla de filtración. La fibrosis de la vesícula conjuntival a corto, medio o largo plazo tras cirugía clásica es la causa, en un número importante de casos, del fracaso de la cirugía.
4. El cuidado postoperatorio que precisan estas cirugías es mucho menor que tras TBC y EPNP. Esto repercute de manera importante en la comodidad para el paciente y en la carga de trabajo para el cirujano (actuaciones postoperatorias menores).
  - Evita la realización de maniobras invasivas tras la cirugía, como masaje, inyecciones de antimetabolitos y/o antiangiogénicos y la administración a largo plazo de corticoides, suturolisis, revisiones con aguja o reparaciones de fugas no son necesarias.

- Gaskin et al.<sup>81</sup> en 2017 publican que de 227 trabeculectomías que se revisaron:
    - › 91 ojos (41,4%) recibieron inyecciones de 5-FU sin *needling* (rango de 1-9 por ojo en los 24 meses de seguimiento).
    - › 32 casos (14,1%) necesitaron *needling* (rango 1-6 *needlings*/ojo); total de 59 *needlings*.
  - British Study (Kirwan et al.)<sup>73</sup> presentaron menor frecuencia de inyecciones de antimetabolitos 28%
  - Bruggemann et al.<sup>43</sup> comparan los resultados obtenidos en un grupo de 15 pacientes a los que se les practicó TBC en un ojo y CP en el adelfo:
    - › En esta serie de casos de 30 ojos, en el grupo de la CP (15 ojos) solo dos de ellos necesitaron la realización de maniobras postquirúrgicas (una reforma de CA y una goniopunción).
    - › En los 15 ojos del grupo de la TBC, fueron necesarios 112 procedimientos para el control tensional (inyecciones de 5-FU, *needlings* con 5-FU, inyecciones de bevacizumab, suturolysis, reforma de CA, revisiones de ampolla, cirugía de catarata y cierre conjuntival).
    - › El número medio de visitas en el seguimiento fue de  $3,9 \pm 0,8$  para el grupo de CP y de  $8,5 \pm 3,6$  para el de TBC.
5. Supone un ahorro considerable para la administración. En otro artículo, Bruggeman y Müller<sup>74</sup> comparan los costes entre CP y TBC. Mientras que ambos procedimientos obtuvieron un buen control tensional, el mayor tiempo de hospitalización, las tasas más altas de readmisión y las visitas postquirúrgicas supusieron un total de 1.658,50 euros por TBC frente a los 821,50 euros de la CP. (La cirugía clásica consume el doble de recursos.)
  6. La canaloplastia es dependiente de PVE, lo que hace que la cifra límite obtenida sea algo mayor a 12 mmHg de media. Esta resistencia intrínseca del sistema de drenaje distal elimina prácticamente por completo las hipotonías persistentes, complicación asociada a un importante riesgo de pérdida visual.
  7. Los resultados de la canaloplastia parecen mejorar cuando se practica a pacientes más jóvenes<sup>39</sup>. La técnica también es mucho menos cataratogénica que TBC y EPNP (0-8,4% CP vs. >50% en TBC)<sup>75-77</sup>, lo que supone una ventaja añadida en pacientes de menor edad. Este grupo de enfermos, por su parte, pueden no necesitar PIOs objetivo muy bajas... y para ellos el riesgo de complicaciones potencialmente amenazantes para la visión tras la trabeculectomía y en menor medida EPNP es demasiado alto.
  8. Eliminamos, en parte, la incertidumbre del resultado tan variable de las técnicas dependientes de ampolla de filtración. Estos niveles de PIO tienden a ser estables a lo largo del tiempo.
  9. Repercusión notable en la calidad de vida del paciente, puesto que hay una rehabilitación visual más rápida<sup>113</sup>.

## Complicaciones y manipulaciones postquirúrgicas

El perfil de complicaciones postquirúrgicas es leve y la mayoría son autolimitadas. Sin lugar a dudas, este mejor perfil de seguridad es su mayor ventaja frente a la trabeculectomía, con complicaciones menos frecuentes y severas. Una visión general de las complicaciones publicadas puede verse en la tabla 7.

**Tabla 7. Complicaciones de la canaloplastia<sup>19,31,47,59,60,78,79</sup> y la trabeculectomía: resultados de los estudios multicéntricos prospectivos (AGIS<sup>82</sup>, CIGTS, FFSS y TVT Study<sup>80</sup>)**

	COMPLICACIÓN	CANALOPLASTIA Frecuencia	TRABECULECTOMIA Frecuencia
<b>INTRAQx</b>	Circulación extracanalicular catéter	3,3-12,1%	
	Desprendimiento Descemet	1,6-6,1% <sup>19,31,47,59,60,78,79</sup>	
	Imposibilidad completar el recorrido del catéter 360°	0-16,4% <sup>52</sup>	
<b>POSTQx</b>	Microhifema	7,9-70%	8-11,4% <sup>80</sup>
	Hifema	1,6-6,1%	
	“Goniopunción láser”	0-21,7%	
	Picos PIO > 30 mmHg	1,6-8,7%	
	Formación/progresión catarata	0-8,4%	31 <sup>73</sup> -78% <sup>81,82</sup>
	Formación ampolla	0-3,8%	(100%)
	CA plana	0-2,2%	10-17,3% <sup>80</sup>
	<i>Cheesewiring</i>	0-1,6% <sup>47,49</sup>	
	Hipotonía persistente	0-0,8%	18% <sup>83-85</sup>
	Maculopatía por hipotonía	0% <sup>52</sup>	4% <sup>52</sup>
	Blebitis, endoftalmitis	0%	0,2-9,4% <sup>61,86</sup>
	Desprendimiento coroides	0% <sup>52</sup>	7,9-17% <sup>52,80</sup>
	Pérdidas/filtración conjuntival (Seidel herida)	0%	6-20% <sup>80</sup>
	Ampolla encapsulada	0%	6-14,1% <sup>80</sup>
	Seidel ampolla	0%	2-6% <sup>80</sup>
	Hemorragia supracoroidea	0%	0,7-6,2% <sup>80</sup>
	Glaucoma maligno (misdirección HA)	0%	0,4-1% <sup>80</sup>

## Discusión

Esta técnica quirúrgica que actúa sobre el CS puede cambiar el paradigma terapéutico del glaucoma, puesto que tiene un perfil de alta seguridad y logra una disminución de PIO independiente de la formación de ampolla de filtración y del uso de agentes antifibróticos.

Esta cirugía, por sí misma, puede obtener el éxito deseado sin necesidad de instaurar complejos tratamientos ni realizar agresivas maniobras para mantener el adecuado flujo de salida del HA. Evita, por tanto, la intensa vigilancia postquirúrgica de la ampolla de filtración, cuya importancia es capital para impedir el fracaso de las cirugías clásicas.

Los resultados hipotensores de la CP son comparables a los de la TBC. Los diferentes estudios que las confrontan encuentran menores tensiones en el grupo de TBC (tabla 1). Muchos de estos trabajos, sin embargo, no especifican si incluyen en sus estadísticas los pacientes con hipotonías crónicas en el cálculo de la PIO final. Por ejemplo, en el importante estudio prospectivo aleatorizado Trabeculectomy Versus Canaloplasty<sup>44</sup>, 6 de los 32 pacientes del grupo de TBC (18,8%) presentaron hipotonía <5 mmHg pasados 90 días, frente a ninguno de los 30 con CP. Brüggemann<sup>43</sup> realiza una comparación intraindividual retrospectiva tras intervenir al mismo paciente, un ojo con TBC y otro con CP. Ellos sí mencionan que al hacer PIO media final, en el grupo de la TBC, 3 de los 15 pacientes presentaban hipotonía de 3, 5 y 6 mmHg. Esta situación justifica en parte el resultado hipotensivo menor de TBC. El uso de MMC en los pacientes sometidos a TBC puede también contribuir en la bajada de tensión debido al efecto citotóxico sobre el cuerpo ciliar.

Como se desprende de los resultados tensionales de los diferentes estudios<sup>19,20,53,59</sup>, si se combina la CP con la extracción de la catarata se obtiene un mayor control de la PIO. Puede deberse a que tanto la CP como la extracción del cristalino por sí misma aumentan el flujo de salida del humor acuoso al expandir la MT y el CS. En 2009, Poley et al.<sup>87</sup> realizan un estudio retrospectivo para evaluar los efectos tensionales en 10 años de la facoemulsificación aislada en pacientes con y sin glaucoma. Encuentran un descenso medio de 2,7 mmHg que, en ojos con tensiones mayores, llega a ser de 8 mmHg. Por ello, los autores concluyen que la facoemulsificación por sí misma puede considerarse una opción terapéutica en pacientes con glaucoma. No es de extrañar, por lo tanto, que tenga mejor resultado la FCP que la CP sola (unos 2 mmHg menos la FCP<sup>53</sup>). Por el contrario, la facotrabeculectomía (FTBC) parece tener peores resultados tensionales que la secuencia de ambos procedimientos<sup>88-92</sup>. Cuando la cirugía de catarata se realiza tras la CP no solo se mantiene el control de la PIO, sino que además se puede observar una pequeña disminución tensional<sup>53</sup>. Sin embargo, por el contrario, cuando se realiza la facoemulsificación a un paciente operado de TBC el resultado puede ser la pérdida del control tensional<sup>93-96</sup>.

Se ha especulado que la cantidad de tensión de la MT se relaciona con la reducción de la PIO. Lewis<sup>19</sup> afirma que la distensión de la pared interna del CS es crucial para el éxito de la cirugía y la relaciona con el hifema postquirúrgico<sup>19</sup>, pero no hay un método reproducible para medir adecuadamente la tensión que se le aplica al Prolene durante la cirugía. En general se aplica la tensión a juicio clínico del cirujano basándose en la indentación de la VTD. También así lo hacemos nosotros. El objetivo del estudio prospectivo de Brandao et al.<sup>55</sup> con 19 pacientes fue medir la distensión de la pared interna del CS creada con el Prolene tras la CP, usando UBM y SA-OCT. Ambas técnicas proporcionaron imágenes de calidad, pero no encontraron una correlación fuerte entre la distensión producida por la sutura y la PIO. Lo justifican por tres motivos:

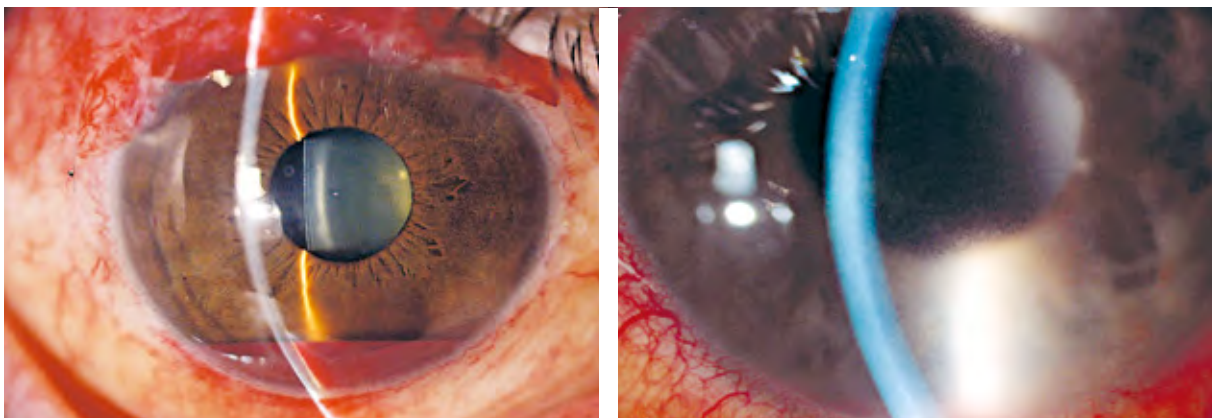
1. La tensión real no se puede medir durante la cirugía, como hemos mencionado antes, se estima por cada cirujano según la indentación de la MTD.
2. La distensión del CS medida por OCT y UBM es una media indirecta de la tensión del Prolene. No sabemos la tensión ideal; si es muy poca quizá no sea suficiente para distender la MT, mientras que si es excesiva puede cerrar los espacios intertrabeculares y aumentar la resistencia.
3. Un mecanismo biomecánico, producido por el Prolene al ejercer un efecto constante en la pared interna de la MT y aumentar el flujo de salida del HA sin necesidad de una distensión detectable. Las células de la MT causan un cambio estructural<sup>97,98</sup> y responden aumentando el número o actividad de las metaloproteinasas de matriz (MMP)<sup>98</sup>, reduciendo así la resistencia a la salida del HA. Esto explicaría porqué ojos con la misma distensión del CS tienen diferentes PIOs, porque no hay un único mecanismo mecánico (de estiramiento).

**Figura 37 (izquierda).**  
Hifema moderado en el postoperatorio inmediato. Indica buen funcionamiento de las vías de drenaje distales. Se resuelve espontáneamente.

**Figura 38 (derecha).**  
Hifema leve que se resuelve en pocos días. Es muy frecuente tras canaloplastia.

Sus escasas complicaciones y la poca transcendencia clínica de las mismas son el punto fuerte de la canaloplastia (tabla 7).

- El hifema/microhifema es un hallazgo frecuente (en los diferentes estudios varía su incidencia entre el 6,1 al 70%). Ocurre por el diferencial de presión intraocular e intravenosa. Este microhipema, que representa el reflujo de sangre del canal hacia la cámara anterior, se ha descrito como un signo

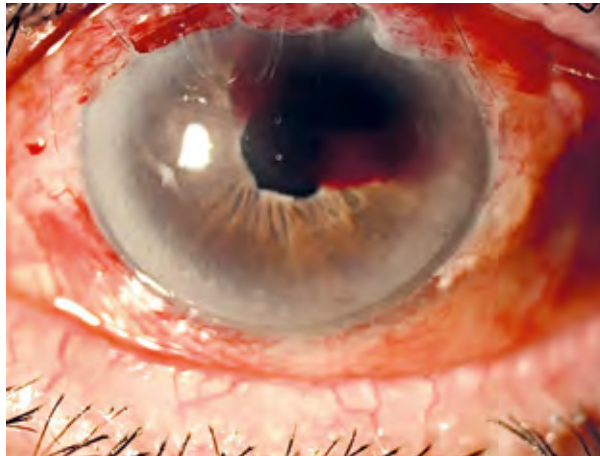


temprano de éxito del procedimiento<sup>19,49,99</sup>. Esta asociación con un buen control tensional se debe a que refleja la permeabilidad de las vías de drenaje naturales. Su presencia indicaría que se ha aplicado una tensión adecuada a la malla trabecular<sup>19</sup>.

- La imposibilidad de completar el recorrido intracanalicular del catéter (0-9%).
  - Generalmente debido a obstáculos anatómicos.
  - Otra razón frecuente es que la punta del microcatéter quede atascada en el *ostium* de un canal colector grande al deslizarse por la pared externa del CS<sup>39</sup>. Se puede resolver presionando ligeramente sobre la punta a través del limbo o canalizando por el lado contrario en caso de que no se logre superar el obstáculo.
  - Este inconveniente, que nos obligará a cambiar el procedimiento y reconvertir a otra cirugía, no supone ningún problema, ya que los pasos quirúrgicos son comunes a los que realizamos cuando se practica una EPNP. En estos casos hay que evitar la inyección de viscoelástico, pues puede desencadenar un desprendimiento de la Membrana de Descemet (MD)<sup>19,47,60</sup>.
- El desprendimiento de la MD (1,6-6,1%) es una complicación que sucede cuando la presión intracanalicular supera la unión de la membrana de Descemet en la línea de Schwalbe<sup>39</sup>. Esta sobrepresión intraluminal puede ocurrir por inyección de viscoelástico en presencia de obstrucciones. También ha sido propuesta una susceptibilidad anatómica relacionada con una adherencia débil<sup>49</sup> e incluso se han descrito desprendimientos de MD bilaterales<sup>100</sup>.
  - Si la sangre procedente del sistema venoso refluye hasta el estroma se forma un hematoma corneal que es preciso drenar.

**Figura 39.**

Desprendimiento hemorrágico de la membrana de Descemet. Se producen con mayor frecuencia cuando la inyección de viscoelástico se realizaba durante la introducción del catéter, que ahora que se realiza al retirarlo. La causa es que si inyectamos viscoelástico al encontrar un obstáculo, la hiperpresión que creamos puede disecar el *trabeculum* y la membrana de Descemet, desprendiéndola. Para evitarlo, y aunque no se recomienda, si se quiere inyectar viscoelástico durante la introducción del catéter hay que retirarlo hacia atrás al menos dos meridianos horarios desde la zona de la obstrucción.



- Paso del catéter a espacio supracoroideo o cámara anterior. Puesto que la punta del catéter tiene una luz, esta incidencia se puede observar inmediatamente y rectificar (observando la iluminación de la punta). No es necesario abortar el procedimiento mientras se pueda continuar la canalización.

- A pesar de lo que podría suponerse, al quedar una sutura de material no reabsorbible presionando continuamente el CS, la extrusión postquirúrgica de la sutura (*cheesewiring*) es muy poco frecuente (0-1,6%<sup>47,49</sup>). Esto puede deberse a que la pared interna del CS es muy resistente a la tensión del Prolene. En cualquier caso, aunque se produzca, estaríamos ante una trabeculotomía parcial, lo que incluso podría suponer una ventaja funcional, y su presencia no nos obliga a realizar ninguna maniobra.
- Al igual que el hifema, si se forma una ampolla de filtración, esta se resuelve espontáneamente. Se debe a un sellado inadecuado del *flap* y no suele verse una vez superada la curva de aprendizaje ni se han publicado complicaciones al respecto.
- Goniopunción láser (0-21,7%). Es una manipulación postquirúrgica más que una complicación. Es quizá el único cuidado que debemos aplicar tras la intervención. Se debe realizar en cuanto se encuentra una subida mantenida de la PIO y el resultado se observa inmediatamente. A diferencia de la ampolla de filtración, cuyo correcto, puntual e intensivo manejo postquirúrgico es de importancia capital para conseguir y mantener el éxito, la goniopunción de la CP se puede realizar en cualquier momento.
- Otras complicaciones son extremadamente raras o no han sido reportadas: formación de ampolla disestésica, blebitis, endoftalmitis, desprendimiento coroideo, Seidel, hipotonía persistente (con/sin maculopatía), glaucoma maligno...
- Ya no es una complicación la cicatrización de la ampolla de filtración, una de las primeras causas de fracaso de las cirugías clásicas<sup>101-104</sup>, lo cual es especialmente relevante en los pacientes de raza negra, pues motiva malos resultados. Grieshaber<sup>59</sup> realizó CP a 60 ojos de pacientes de origen africano y de su estudio se obtienen importantes conclusiones:
  - Para empezar obtiene unas reducciones de PIO muy importantes y mantenidas (>3 años) de hasta el 65,8% con independencia de PIO preoperatoria, edad o sexo.
  - Los ojos con PIOs más altas no tuvieron peores resultados como era de esperar por la posibilidad de daño en MT, CS, colectores y venas acuosas...
  - Postulan que puede ser el tratamiento médico antiglaucomatoso el que a largo plazo induzca los cambios en conjuntiva, Tenon y sistema de drenaje episcleral que obstaculizan la salida de HA tras la CP, por lo que estos pacientes apenas tratados médicamente tuvieron mejores resultados independientemente de sus elevadas PIOs iniciales<sup>59</sup>. Se apoya en antiguas publicaciones que afirman que los canales colectores y el sistema de venas acuosas no se altera en GPAA<sup>105,106</sup> y sí lo hacen los largos tratamientos antiglaucomatosos<sup>107-110</sup>.
  - Es sorprendente el porcentaje de canulación imposible del 0%... En nuestros pacientes del hospital Virgen de la Luz, de Cuenca, un 33,3% de las veces no fue posible completar la canalización. Una posibilidad es que las cirugías en Cuenca se realizaron con Glaucolight, sonda más fina y quizá con mayor tendencia a desviaciones hacia colectores. En el hospital Meixoeiro, de Vigo, 19,5%, similar al 16,4%, reportado por otros autores<sup>52</sup> con sonda iTrack.

Así, estos pacientes de raza negra, junto con aquellos con mayor riesgo de cicatrización, como los jóvenes, los que padecen inflamaciones oculares frecuentes, tienen predisposición a formar queloides, CI al uso de corticoides en el postoperatorio, presencia de cicatrices conjuntivales o conjuntivas friables son muy buenos candidatos. El paciente ideal es el paciente que presenta un glaucoma temprano de grado medio o moderado, con un objetivo de PIO en el rango de 12-16 mmHg. La trabeculectomía y EPNP por el momento pueden seguir siendo necesarias para casos de glaucoma avanzados. Así mismo, ha de considerarse en pacientes miopes jóvenes que tienen un mayor riesgo de hipotonía (la canaloplastia tiene un porcentaje mínimo de hipotonía de un 0,6% frente a la trabeculectomía con mitomicina, que puede llegar al 42,3%<sup>46,111</sup>) y en pacientes con ojo único debido a su bajo perfil de riesgo.

La Sociedad Europea de Glaucoma define el éxito del tratamiento en glaucoma “mantener la función visual del paciente en relación con la calidad de vida a un coste sostenible”<sup>112</sup>. La CP cumple muy bien esta definición pues permite descensos importantes de PIO con un nivel de complicaciones muy razonable y una indiscutible mejora en el tratamiento postquirúrgico. No solo se precisan menos número de visitas y con menor número de manipulaciones, como hemos enumerado previamente, sino que además los pacientes se recuperan antes y mejor. Klink et al.<sup>113</sup> realizaron un cuestionario específico a 327 pacientes intervenidos de CP y TBC. Los pacientes intervenidos de CP presentaron mayor satisfacción en cuanto a la cirugía, con mejor calidad de vida y estado anímico. Así mismo, aparecieron menores tasas de síntomas visuales (cambios en AV, lectura, visión de TV, visión en oscuridad, conducción...) y no visuales (*glare*, sensación de CE, de quemazón, lagrimeo, ojo rojo...). Por el contrario, aquellos pacientes sometidos a TBC manifestaron mayor estrés por la cirugía y sus cuidados postquirúrgicos fueron mayores y más agresivos.

## Conclusiones

La CP, a pesar de sus mayores exigencias y dificultad técnica, logra restablecer el flujo circunferencial de salida del humor acuoso por su sistema natural. La gran importancia de esta afirmación es que por primera vez podemos restituir la alteración del sistema de drenaje, es decir, actuar en el origen más habitual del problema.

Por el contrario, el objetivo de las técnicas quirúrgicas convencionales es crear un espacio artificial y transformarlo en un sistema de drenaje alternativo, la ampolla de filtración. Esta vesícula de drenaje puede presentar múltiples complicaciones a corto, medio y largo plazo, con la consiguiente incertidumbre sobre su funcionamiento, requiriendo con frecuencia de múltiples intervenciones más o menos agresivas. Es una lucha constante contra la naturaleza que intenta cerrar la fístula artificialmente creada.

No cabe duda de que la CP en conjunto también reduce el coste frente a otras cirugías debido al manejo postoperatorio más sencillo con un tratamiento menos intensivo, un seguimiento menos complejo y un menor número de intervenciones postoperatorias. Mejora la calidad de vida del paciente y supone un seguimiento destacadamente más fácil, lo cual implica facilidades tanto para el paciente como para el especialista. Sobre todo disminuye las complicaciones graves que amenazan la visión tras las cirugías tradicionales.

El único inconveniente que puede imputarse a esta técnica es que no baja la PIO tanto como la TBC o EPNP, puesto que depende de la PVE... y que el coste del instrumental/material necesario para su realización es mayor.

Por su viabilidad y seguridad, la CP parece una alternativa firme a las actuales técnicas quirúrgicas dependientes de ampolla de filtración.

## Bibliografía

1. Gil Carrasco F. *Prefacio*. En Gil Carrasco F, editor. Libro panamericano de glaucoma. México: Intersistemas 2008; 9.
2. Gil Carrasco F, Gómez Valcárcel M. *Epidemiología del glaucoma*. En Gil Carrasco F, editor. Libro panamericano de glaucoma. México: Intersistemas 2008; 7-12.
3. Sommer A, Katz J, Quigley HA, Miller NR, Robin AL, Richter RC, Witt KA. *Clinically detectable nerve fiber atrophy precedes the onset of glaucomatous field loss*. Arch Ophthalmol 1991; 109: 77-83.
4. Stilma JS, Bridger S. *Causes and prevalence of blindness in the Northern Province of Sierra Leone*. Documenta Ophthalmologica 1983; 56: 115-22.
5. Bucher PJM, Ijsselmuiden CB. *Prevalence and causes of blindness in the Northern Transvaal*. Br J Ophthalmol 1988; 72: 721-6.
6. Tielsch JM, Sommer A, Katz J, Royall RM, Quigley HA. *Open angle glaucoma. Racial variations in the prevalence of primary open angle glaucoma*. JAMA 1991; 266: 369-74.
7. Loewenthal R, Pe'er J. *A prevalence survey of ophthalmic disease among the Turkana tribe in north-west Kenya*. Br J Ophthalmol 1990; 74: 84-8.
8. Hollows FC, Graham PA. *IOP, glaucoma, and glaucoma suspects in a defined population*. Br J Ophthalmol 1966; 50: 570-86.
9. Quigley HA, Broman AT. *The number of people with glaucoma worldwide in 2010 and 2020*. Br J Ophthalmol 2006; 90 (3): 262-7.
10. Casiraghi J, Nahum P. *Introducción*. En Gil Carrasco F, editor. Libro panamericano de glaucoma. México: Intersistemas 2008; 1-2.
- 10a. Flammer J. Figure 3.1. En Glaucoma. 3rd rev ed. Hogrefe & Huber Publishers. 2006: 41.
- 10b. Allingham RR, Damji KF, Freedman S, Moroi SE, Shafranov G. Figure 1.10. En Shields Textbook of Glaucoma. Fifth edition. Lippincott Williams & Wilkins. 2005: 20
11. Gallego BI, Ramírez AI, Salazar JJ, et al. *Fisiopatología y progresión de la neurodegeneración glaucomatosa*. Revista española de glaucoma e hipertensión ocular 2013; III (2): 14-28.
12. Sanseau A. *Formación del humor acuoso*. En Gil Carrasco F, editor. Libro panamericano de glaucoma. México: Intersistemas 2008; 25-8.

- 13.** Bill A. *The aqueous humor drainage mechanism in the cynomolgus monkey (Macaca irus) with evidence for unconventional routes.* Invest Ophthalmol 1965; 4: 911-9.
- 14.** Bill A. Phillips CL. *Uveoscleral drainage of aqueous humor on human eyes.* Exp Eye Res 1971; 12: 275-81.
- 15.** Sampaolesi R. *Humor acuoso.* En Glaucoma. Buenos Aires: Editorial Médica Panamericana 1991.
- 16.** Nau CB, Malihi M, McLaren JW, et al. *Circadian Variation of Aqueous Humor Dynamics in Older Healthy Adults.* IOVS 2013; 54 (12): 7623-9.
- 17.** Blondeau P, Tétrault JP, Papamarkakis C. *Diurnal variation of episcleral venous pressure in healthy patients: a pilot study.* J Glaucoma 2001; 10 (1): 18-24.
- 18.** González Rodríguez MJ. *Canaloplastia.* Annals D'oftalmologia 2015; 23 (4): 68.
- 19.** Lewis RA, von Wolff K, Tetz M, et al. *Canaloplasty: circumferential viscodilation and tensioning of Schlemm's canal using a flexible microcatheter for the treatment of open-angle glaucoma in adults. Interim clinical study analysis.* J Cataract Refract Surg 2007; 33 (7): 1217-26.
- 20.** Shingleton B, Tetz M, Korber N. *Circumferential viscodilation and tensioning of Schlemm canal (canaloplasty) with temporal clear corneal phacoemulsification cataract surgery for open-angle glaucoma and visually significant cataract. One-year results.* Journal of Cataract and Refractive Surgery 2008; 34 (3): 433-40.
- 21.** Sarkisian Jr SR. *An illuminated microcatheter for 360° trabeculectomy in congenital glaucoma: a retrospective case series.* Journal of AAPOS 2010; 14 (5): 412-6.
- 22.** Harvey BJ, Khaimi MA. *A review of canaloplasty.* Saudi Journal of Ophthalmology 2011; 25 (4): 329-36.
- 23.** Aritz J, Körber N. *Viscocanaloplastia.* En Lavín C, Alcocer P, editor. Cirugía microincisional del glaucoma. Mac Line, SL 2016; 161-8.
- 24.** Urcola JA, Urbano M, Gonzalez-Valdibia H. *Viscocanaloplasty as rescue surgery in previously failed non penetrating deep sclerectomy: Efficacy and Safety.* European Glaucoma Society 2016; Poster. Prague.
- 25.** Köber N. *Canaloplasty after trabeculectomy.* Ophthalmologe 2015; 112 (4): 332-6.
- 26.** Brusini P, Tosoni C. *Canaloplasty after failed trabeculectomy: a possible option.* J Glaucoma 2014; 23 (1): 33-4.

- 27.** Battista S, Lu Z, Hofmann S, Freddo T, Overby D, Gong H. *Reduction of the available area for aqueous humor outflow and increase in meshwork herniations into collector channels following acute IOP elevation in bovine eyes.* IOVS 2008; 12 (49): 5346-52.
- 28.** Grieshaber MC, Pienaar A, Olivier J, Stegmann R. *Clinical evaluation of the aqueous outflow system in primary open-angle glaucoma for canaloplasty.* IOVS 2010; 51 (3): 1498-504.
- 29.** Grieshaber MC, Pienaar A, Olivier J, Stegmann R. *Channelography: imaging of the aqueous outflow pathway with flexible microcatheter and fluorescein in canaloplasty.* Klin Monbl Augenheilkd 2009; 226 (4): 245-8.
- 30.** Koerber NJ. *Canaloplasty in one eye compared with viscocanalostomy in the contralateral eye in patients with bilateral open-angle glaucoma.* J Glaucoma 2012; 21 (2).
- 31.** Peckar CO, Koerber N. *Canaloplasty for open angle glaucoma: a three years critical evaluation and comparison with viscocanalostomy.* Spektrum Augenheilkd 2008; 22: 240-6.
- 32.** Johnson DH, Matsumoto Y. *Schlemm's canal becomes smaller after successful filtration surgery.* Arch Ophthalmol 2000; 118 (9): 1251-6.
- 33.** Godfrey DG, Fellman RL, Neelakatan A. *Canal surgery in adult glaucomas.* Curr Opin Ophthalmol 2009; 20: 116-21.
- 34.** Liu H, Zhang H, Li Y, Yu H. *Safety and efficacy of canaloplasty versus trabeculectomy in treatment of glaucoma.* Oncotarget 2017 Jan (19) [Epub ahead of print].
- 35.** Wallin O, Al-Ahramy AM, Lundstrom M, et al. *Endophthalmitis and severe blebitis following trabeculectomy. Epidemiology and risk factors; a single-centre retrospective study.* Acta Ophthalmol 2014; 92: 426-31.
- 36.** Yamamoto T, Kuwayama Y, Nomura E, et al. *Changes in visual acuity and intra-ocular pressure following bleb-related infection: the Japan Glaucoma Society Survey of Bleb-related Infection Report 2.* Acta Ophthalmol 2013; 91 (6): 420-6.
- 37.** Bettin P, Di Matteo F. *Glaucoma: present challenges and future trends.* Ophthalmic Res 2013; 50 (4): 197-208.
- 38.** Jampel HD, Solus JF, Tracey PA, et al. *Outcomes and bleb-related complications of trabeculectomy.* Ophthalmology 2012; 119 (4): 712-22.
- 39.** Grieshaber MC. *Ab externo Schlemm's canal surgery: viscocanalostomy and canaloplasty.* Dev Ophthalmol 2012; 50: 109-24.

- 40.** Francis BA, Singh K, Lin SC, et al. *Novel glaucoma procedures: a report by the American Academy of Ophthalmology*. Ophthalmology 2011; 118 (7): 1466-80.
- 41.** Godfrey DG, Fellman RL, Neelakantan A. *Canal surgery in adult glaucomas*. Curr Opin Ophthalmol 2009; 20: 116-21.
- 42.** Ayyala RS, Chaudhry AL, Okogbaa CB, Zurakowski D. *Comparison of surgical outcomes between canaloplasty and trabeculectomy at 12 months' follow-up*. Ophthalmology 2011; 118 (12): 2427-33.
- 43.** Brüggemann A, Despouy JT, Wegent A, et al. *Intraindividual comparison of Canaloplasty versus trabeculectomy with mitomycin C in a single-surgeon series*. J Glaucoma 2013; 22 (7): 577-83.
- 44.** Matlach J, Dhillon C, Hain J, Schlunck G, Grehn F, Klink T. *Trabeculectomy versus canaloplasty (TVC study) in the treatment of patients with open-angle glaucoma: a prospective randomized clinical trial*. Acta Ophthalmol 2015; 93 (8): 753-61.
- 45.** Schoenber ED, Chaudhry AL, Chod R, Zurakowski D, Ayyala RS. *Comparison of Surgical Outcomes Between Phacocanaloplasty and Phacotrabeculectomy at 12 Months' Follow-up: A Longitudinal Cohort Study*. J Glaucoma 2015 Sep; 24 (7): 543-9.
- 46.** Taruttis T, Chankiewitz E, Hammer T. *Comparison of trabeculectomy and canaloplasty: Pressure reducing effect and postoperative interventions/ complications*. Ophthalmologie 2017 [Epub ahead of print].
- 47.** Lewis RA, von Wolff K, Tetz M, Koerber N, Kearney JR, Shingleton BJ, Samuelson TW. *Canaloplasty: circumferential viscodilation and tensioning of Schlemm canal using a flexible microcatheter for the treatment of open-angle glaucoma in adults: two-year interim clinical study results*. J Cataract Refract Surg 2009; 35 (5): 814-24.
- 48.** Bull H, Von Wolff K, Körber N, Tetz M. *Three year canaloplasty outcomes for the treatment of open-angle glaucoma: European study results*. Graefes Arch Clin Exp Ophthalmol 2011; 249 (10): 1537-45.
- 49.** Lopes-Cardoso I, Esteves F, Amorim M, et al. *Viscocanalostomía circunferencial con sutura de tensión en el canal de Schlemm (canaloplastia): un año de experiencia*. Arch Soc Esp Oftalmol 2013; 88 (6).
- 50.** Kalin-Hajdu E, Hammamji K, Gagné S, et al. *Outcome of viscodilation and tensioning of Schlemm's canal for uveitic glaucoma*. Can J Ophthalmol 2014; 49 (5): 414-9.

- 51.** Arthur SN, Cantor LB, WuDunn D, et al. *Efficacy, safety, and survival rates of IOP-lowering effect of phacoemulsification alone or combined with canaloplasty in glaucoma patients.* J Glaucoma 2014; 23 (5): 316-20.
- 52.** Brusini P. *Canaloplasty in open-angle glaucoma surgery: a four-year follow-up.* Scientific World Journal 2014; 16: 469-609.
- 53.** Tetz M, Koerber N, Bradford J, et al. *Phacoemulsification and intraocular Lens Implantation Before, During, or After Canaloplasty in Eyes with Open-Angle Glaucoma: 3-year Results.* J Glaucoma 2015; 24 (3): 187-94.
- 54.** Voykov B, Blumenstock G, Leitritz MA, et al. *Treatment efficacy and safety of canaloplasty for open-angle glaucoma after 5 years.* Clin Exp Ophthalmol 2015; 43 (8): 768-71.
- 55.** Brandao LM, Schötzau A, Grieshaber MC. *Suture distension of Schlemm's canal in Canaloplasty: An Anterior Segment Imaging Study.* J Ophthalmol 2015; 457-605.
- 56.** Brusini P, Caramello G, Benedetti S, et al. *Canaloplasty in Open-angle Glaucoma: Mid-term Results From a Multicenter Study.* J Glaucoma 2016; 25 (5): 403-7.
- 57.** Wagdy FM. *Canaloplasty versus Visco canalostomy in Primary Open Angle Glaucoma.* Electron Physician 2017; 9 (1): 3665-71.
- 58.** Lewis RA, vonWolff K, Tetz M, et al. *Canaloplasty: Three-year results of circumferential viscodilation and tensioning of Schlemm's canal using a flexible microcatheter to treatment open-angle.* J Cataract Refract Surg 2011; 37 (4): 682-90.
- 59.** Grieshaber MC, Pienaar A, Olivier J, Stegmann R. *Canaloplasty for primary open-angle glaucoma: long-term outcome.* Br J Ophthalmol 2010; 94 (11): 1478-82.
- 60.** Grieshaber MC, Fraenkl S, Choetzau A, et al. *Circumferential visco canalostomy and suture canal distension (canaloplasty) for whites with open-angle glaucoma.* J Glaucoma 2011; 20 (5): 298-302.
- 61.** CAT-152 Trabeculectomy Study Group, Grehn F, Holló G, Khaw P, et al. *Factors affecting the outcome of trabeculectomy: an analysis based on combined data from two phase III studies of an antibody to transforming growth factor beta2, CAT-152.* Ophthalmology 2007; 114: 1831-8.
- 62.** Razeghinejad MR, Fudenberg SJ, Spaeth GL. *The changing conceptual basis of trabeculectomy: a review of past and current surgical techniques.* Surv Ophthalmol 2012; 57 (1): 1-25.

- 63.** Kupin TH, Juzych MS, Shin DH, Khatana AK, Olivier MM. *Adjunctive mitomycin C in primary trabeculectomy in phakic eyes.* Am J Ophthalmol 1995; 119 (1): 30-9.
- 64.** Zacharia PT, Deppermann SR, Schuman JS. *Ocular hypotony after trabeculectomy with mitomycin C.* Am J Ophthalmol 1993; 116 (3): 314-26.
- 65.** Greenfield DS, Liebmann JM, Jee J, Ritch R. *Late-onset bleb leaks after glaucoma filtering surgery.* Arch Ophthalmol 1998; 116 (4): 443-7.
- 66.** Yassin SA. *Bleb-related infection revisited: a literatura review.* Acta Ophthalmol 2016; 94 (2): 122-34.
- 67.** Lehmann OJ, Bunce C, Matheson MM, et al. *Risk factors for development of post-trabeculectomy endophthalmitis.* Br J Ophthalmol 2000; 84: 1349-53.
- 68.** Jampel HD, Quigley HA, Kerrigan-Baumrind LA, et al. *Risk factors for late-onset infection following glaucoma filtration surgery.* Arch Ophthalmol 2001; 119: 1001-08.
- 69.** Wallin O, Al-ahramy AM, Lundstrom M, et al. *Endophthalmitis and severe blebitis following trabeculectomy. Epidemiology and risk factors; a single-centre retrospective study.* Acta Ophthalmol 2014; 92: 426-31.
- 70.** Yamamoto T, Sawada A, Mayama C, et al. *The 5-year incidence of bleb-related infection and its risk factors following filtering surgeries with adjunctive mitomycin C. Collaboraive bleb-related infection incidence and treatment study 2.* Ophthalmology 2014; 121: 1001-6.
- 71.** Katz LJ, Cantor LB, Spaeth GL. *Complications of surgery in glaucoma. Early and late bacterial endophthalmitis following glaucoma filtering surgery.* Ophthalmol 1985; 92 (7): 959-63.
- 72.** Greenfield DS, Suner IJ, Miller MP, Kangas TA, Palmberg PF, Flynn HW, Jr. *Endophthalmitis after filtering surgery with mitomycin.* Arch Ophthalmol 1996; 114 (8): 943-9.
- 73.** Kirwan JF, Lockwood AJ, Shah P, et al. *Trabeculectomy in the 21st century: a multicenter analysis.* Ophthalmol 2013; 120 (12): 2532-9.
- 74.** Brüggemann A, Müller M. *Trabeculectomy versus canaloplasty: utility and cost-effectiveness analysis.* Klin Monbl Augenheilkd 2012; 229 (11): 1118-23.
- 75.** Palanca-Capistrano AM, Hall J, Cantor LB, et al. *Long-term outcomes of intraoperative 5-fluorouracil versus intraoperative mitomycin C in primary trabeculectomy surgery.* Ophthalmology 2009; 116: 185-90.

- 76.** Group CN-TGS. *Comparison of glaucomatous progression between untreated patients with normal-tension glaucoma and patients with therapeutically reduced intraocular pressures.* Am J Ophthalmol 1998; 126: 487-97.
- 77.** Wong TT, Khaw PT, Aung T, et al. *The Singapore 5-Fluorouracil Trabeculectomy Study: effects on intraocular pressure control and disease progression at 3 years.* Ophthalmology 2009; 116: 175-84.
- 78.** Grieshaber MC, Pienaar A, Oliver J, et al. *Comparing two tensioning suture sizes for 360 degrees viscocanalostomy (canaloplasty): a randomised controlled trial.* Eye (Lond) 2010; 24: 1220-6.
- 79.** Matthaei M, Steinberg J, Wiermann A, et al. *Canaloplasty: a new alternative in non-penetrating glaucoma surgery.* Ophthalmologie 2011; 108: 637-43.
- 80.** Gedde SJ, Singh K, Schiffman JC, Feuer WJ, Tube Versus Trabeculectomy Study Group. *The Tube Versus Trabeculectomy Study: interpretation of results and application to clinical practice.* Curr Opin Ophthalmol 2012; 23 (2): 118-26.
- 81.** Fan Gaskin JC, Sandhu SS, Walland MJ. *Victorian trabeculectomy audit.* Clin Exp Ophthalmol 2017; [Epub ahead of print].
- 82.** The AGIS Investigators. *The Advanced Glaucoma Intervention Study, 8. Risk of Cataract Formation After Trabeculectomy.* Arch Ophthalmol 2001; 119: 1771-80.
- 83.** Eha J, Hoffmann EM, Pfeiffer N. *Long-term results after transconjunctival resuturing of the scleral flap in hypotony following trabeculectomy.* Am J Ophthalmol 2013; 155 (5): 864-9.
- 84.** Eha J, Hoffmann EM, Wahl J, Pfeiffer N. *Flap suture-a simple technique for the revision of hypotony maculopathy following trabeculectomy with mitomycin C.* Graefes Arch Clin Exp Ophthalmol 2008; 246 (6): 869-74.
- 85.** Yun S, Chua B, Clement CI. *Does Chronic Hypotony following Trabeculectomy Represent Treatment Failure?* J Curr Glaucoma Pract 2015; 9 (1): 12-5.
- 86.** Honrubia FM, Torrón C. *Trabeculectomía.* En García-Sánchez J, Honrubia FM, García-Feijóo J, Pablo L. Diagnóstico y tratamiento del glaucoma de ángulo abierto. Mac Line SL 2013; 409-16.
- 87.** Poley BJ, Lindstrom RL, Samuelson TW, Schulze R Jr. *Intraocular pressure reduction after phacoemulsification with intraocular lens implantation in glaucomatous and nonglaucomatous eyes: evaluation of a causal relationship between the natural lens and open-angle glaucoma.* J Cataract Refract Surg 2009; 35 (11): 1946-55.

- 88.** Kleinmann G, Katz H, Pollack A, et al. *Comparison of trabeculectomy with mitomycin C with or without phacoemulsification and lens implantation.* Ophthalmic Surg Lasers 2002; 33: 102-8.
- 89.** Lochhead J, Casson RJ, Salmon JF. *Long-term effect on intraocular pressure of phacotrabeculectomy compared to trabeculectomy.* Br J Ophthalmol 2003; 87: 850-2.
- 90.** Chang L, Thiagarajan M, Moseley M, et al. *Intraocular pressure outcome in primary 5FU phacotrabeculectomies compared with 5FU trabeculectomies.* J Glaucoma 2006; 15: 475-81.
- 91.** Murthy SK, Damji KF, Pan Y, et al. *Trabeculectomy and phacotrabeculectomy, with mitomycin-C, show similar two-year target IOP outcomes.* Can J Ophthalmol 2006; 41: 51-9.
- 92.** Vass C, Menapace R. *Surgical strategies in patients with combined cataract and glaucoma.* Curr Opin Ophthalmol 2004; 15: 61-6.
- 93.** Stürmer J, Broadway DC, Hitchings RA. *Young patient trabeculectomy. Assessment of risk factors for failure.* Ophthalmology 1993; 100: 928-39.
- 94.** Swamynathan K, Capistrano AP, Cantor LB, et al. *Effect of temporal corneal phacoemulsification on intraocular pressure in eyes with prior trabeculectomy with an antimetabolite.* Ophthalmology 2004; 111: 674-8.
- 95.** Wang X, Zhang H, Li S, et al. *The effects of phacoemulsification on intraocular pressure and ultrasound biomicroscopic image of filtering bleb in eyes with cataract and functioning filtering blebs.* Eye 2009; 23: 112-6.
- 96.** Klink TH, Muller M, Zierhut M, et al. *Glaucoma and cataract.* Ophthalmologie 2010; 107: 403-8.
- 97.** Bradley JM, Kelley MJ, Zhu X, et al. *Effects of mechanical stretching on trabecular matrix metalloproteinases.* Invest Ophthalmol & Vis Science 2001; 42 (7): 1505-13.
- 98.** Tumminia SJ, Mitton KP, Arora J, et al. *Mechanical stretch alters the actin cytoskeletal network and signal transduction in human trabecular meshwork cells.* Invest Ophthalmol Vis Sci 1998; 39 (8): 1361-71.
- 99.** Koch JM, Heiligenhaus A, Heinz C. *Canaloplasty and transient anterior chamber haemorrhage: a prognostic factor?* Klin Monbl Augenheilkd 2011; 228 (5): 465-7.
- 100.** Palmiero PM, Aktas Z, Lee O, et al. *Bilateral descemet membrane detachment after canaloplasty.* J Cataract Refract Surg 2010; 36: 508-11.

- 101.** Broadway D, Grierson I, Hitchings R. *Racial differences in the results of glaucoma filtration surgery: are racial differences in the conjunctival cell profile important?* Br J Ophthalmol 1994; 78: 466-75.
- 102.** *The Advanced Glaucoma Intervention Study (AGIS): 9. Comparison of glaucoma outcomes in black and white patients within treatment groups.* Am J Ophthalmol 2001; 132: 311-20.
- 103.** Ederer F, Gaasterland DA, Dally LG, et al. *The Advanced Glaucoma Intervention Study (AGIS): 13. Comparison of treatment outcomes within race: 10-year results.* Ophthalmology 2004; 111: 651-64.
- 104.** Welsh NH. *Failure of filtration operations in the African.* Br J Ophthalmol 1970; 54: 594-8.
- 105.** Lutjen-Drecoll E, Rohen JW, eds. *Morphology of aqueous outflow pathways in normal and glaucomatous eyes.* Vol. 1, 2nd ed. St Louis, MO: Mosby 1996; 89-123.
- 106.** Bron AJ, Tripathi R, Warwick R, et al. *Wolff's anatomy of the eye and orbit.* 8th ed. London: Chapman & Hall Medical 1997.
- 107.** Broadway D, Hitchings R. *Conjunctival damage induced by long-term topical anti-glaucoma therapy.* Acta Ophthalmol Scand 1996; 74 (1): 97.
- 108.** Broadway DC, Grierson I, O'Brien C, et al. *Adverse effects of topical antiglaucoma medication. I The conjunctival cell profile.* Arch Ophthalmol 1994; 112: 1437-45.
- 109.** Sherwood MB, Grierson I, Millar L, et al. *Long-term morphologic effects of antiglaucoma drugs on the conjunctiva and Tenon's capsule in glaucomatous patients.* Ophthalmology 1989; 96: 327-35.
- 110.** Nuzzi R, Vercelli A, Finazzo C, et al. *Conjunctiva and subconjunctival tissue in primary open-angle glaucoma after long-term topical treatment: an immunohistochemical and ultrastructural study.* Graefes Arch Clin Exp Ophthalmol 1995; 233: 154-62.
- 111.** Bindlish R, Condon GP, Schlosser JD, D'Antonio J, et al. *Efficacy and safety of mitomycin-C in primary trabeculectomy: Five-year follow-up.* Ophthalmology 2002; 109: 1336-41.
- 112.** European Glaucoma Society. *Treatment principles and options en: Terminology and Guidelines for Glaucoma.* 4th ed. Savona, Italy: PubliComm 2014; 129-76. ISBN 9788-88-98320-05-9.
- 113.** Klink T, Sauer J, Körber NJ, et al. *Quality of life following glaucoma surgery: canaloplasty versus trabeculectomy.* Clin Ophthalmol 2014; 9: 7-16.



# ZADITEN®

Ketotifeno 0,25 mg/ml • 20 unidosis

Único antialérgico con triple acción  
**SIN CONSERVANTES**

**1. NOMBRE DEL MEDICAMENTO** Zaditen 0,25 mg/ml colirio en solución en envases unidosis **2. COMPOSICIÓN CUALITATIVA Y CUANTITATIVA** 0,4 ml contiene 0,138 mg de fumarato de ketotifeno, correspondiente a 0,1 mg de ketotifeno. Cada gota contiene 95 microgramos de fumarato de ketotifeno. Para consultar la lista completa de excipientes ver sección 6.1 **3. FORMA FARMACÉUTICA** Colirio en solución, en envases unidosis. Solución transparente, incolora a ligeramente amarilla. **4. DATOS CLÍNICOS** 4.1 Indicaciones terapéuticas Tratamiento sintomático de la conjuntivitis alérgica estacional. 4.2 Posología y forma de administración Adultos, ancianos y niños (a partir de 3 años de edad): una gota de Zaditen en el saco conjuntival, dos veces al día. El contenido de un envase unidosis es suficiente para una administración en ambos ojos. El contenido es estéril hasta que se rompe el cierre original. Para evitar la contaminación, no toque la punta del envase con ninguna superficie. No se ha establecido todavía la seguridad y eficacia de Zaditen en niños menores de 3 años. 4.3 Contraindicaciones Hipersensibilidad al principio activo o a alguno de los excipientes incluidos en la sección 6.1. 4.4 Advertencias y precauciones especiales de empleo Ninguna. 4.5 Interacción con otros medicamentos y otras formas de interacción Si se está administrando concomitantemente Zaditen con otra medicación por vía oftálmica, debe dejarse un intervalo de aplicación de al menos 5 minutos entre las dos medicaciones. El uso de las formas orales de administración de ketotifeno puede potenciar los efectos de los depresores del SNC, los antihistamínicos y el alcohol. Aunque estos efectos no se han observado con Zaditen colirio, no se puede excluir la posibilidad de su aparición. 4.6 Fertilidad, embarazo y lactancia Embarazo No existen datos adecuados del uso de ketotifeno colirio en solución en mujeres embarazadas. Los estudios en animales, a los que se administran dosis orales tóxicas a la madre, demuestran una mayor mortalidad pre y postnatal, pero no teratogénesis. Los niveles sistémicos tras una administración ocular de ketotifeno son mucho más bajos que después de su uso oral. Se deberán tomar precauciones cuando se prescriba a mujeres gestantes. Lactancia Aunque los datos en animales tras una administración oral demuestran su paso a la leche materna, es poco probable que la administración tópica en el ser humano produzca cantidades detectables en la leche materna. Zaditen colirio puede usarse durante la lactancia. Fertilidad No se dispone de datos sobre el efecto del ketotifeno fumarato sobre la fertilidad en humanos. 4.7 Efectos sobre la capacidad para conducir y utilizar máquinas Después de la instilación, puede aparecer visión borrosa transitoria o somnolencia que puede afectar a la capacidad para conducir o utilizar máquinas. Si aparecen estos efectos, el paciente debe esperar hasta que la visión sea nítida antes de conducir o utilizar máquinas. 4.8 Reacciones adversas Las reacciones adversas se clasifican según su frecuencia usando el siguiente criterio: muy frecuentes ( $\geq 1/10$ ); frecuentes ( $\geq 1/100$  a  $< 1/10$ ); poco frecuentes ( $\geq 1/1000$  a  $< 1/100$ ); raras ( $\geq 1/10.000$  a  $< 1/1000$ ); muy raras ( $< 1/10.000$ ), frecuencia no conocida (no puede estimarse a partir de los datos disponibles). **Trastornos del sistema inmunológico** Poco frecuentes: Hipersensibilidad **Trastornos del sistema nervioso** Poco frecuentes: Cefalea **Trastornos oculares** Frecuentes: Irritación ocular, dolor ocular, queratitis punctata, erosión puntata del epitelio corneal. Poco frecuentes: Visión borrosa (durante la instilación), sequedad ocular, alteración palpebral, conjuntivitis, fotofobia, hemorragia conjuntival. **Trastornos gastrointestinales** Poco frecuentes: Sequedad de boca **Trastornos de la piel y del tejido subcutáneo** Poco frecuentes: Erupción cutánea, eczema, urticaria **Trastornos generales y alteraciones en el lugar de administración** Poco frecuentes: Somnolencia Reacciones adversas observadas a partir de la experiencia post-comercialización (Frecuencia desconocida): También se han observado los siguientes acontecimientos post-comercialización: reacciones de hipersensibilidad incluyendo reacciones alérgicas de carácter local (principalmente dermatitis de contacto, hinchazón ocular, prurito y edema palpebral), reacciones alérgicas sistémicas incluyendo hinchazón/edema facial (en algunos casos asociado a dermatitis de contacto) y exacerbación de una condición alérgica preexistente como asma y eczema. **Notificación de sospechas de reacciones adversas:** Es importante notificar las sospechas de reacciones adversas al medicamento tras su autorización. Ello permite una supervisión continuada de la relación beneficio/riesgo del medicamento. Se invita a los profesionales sanitarios a notificar las sospechas de reacciones adversas a través del Sistema Español de Farmacovigilancia de Medicamentos de Uso Humano: <https://www.notificaram.es> 4.9 Sobredosis No se conocen casos de sobredosis. La ingestión oral del contenido de una unidad unidosis sería equivalente a 0,1 mg de ketotifeno, que supone el 5% de una dosis diaria recomendada por vía oral en un niño de 3 años. Los resultados clínicos no han demostrado signos o síntomas graves después de la ingestión de una dosis de hasta 20 mg de ketotifeno. **5. PROPIEDADES FARMACOLÓGICAS** 5.1 Propiedades farmacodinámicas Grupo farmacoterapéutico: Oftalmológicos, otros antialérgicos Código ATC: S01GX08 El ketotifeno es un antagonista de los receptores H1 de la histamina. Los estudios en animales in vivo y los estudios in vitro sugieren las actividades adicionales de estabilizador de mastocitos e inhibición de la infiltración, activación y degranulación de los eosinófilos. 5.2 Propiedades farmacocinéticas En un estudio farmacocinético realizado en 18 voluntarios sanos con Zaditen colirio, los niveles plasmáticos de ketotifeno después de la administración ocular de múltiples dosis durante 14 días se situaron esencialmente por debajo del límite de cuantificación (20 pg/ml). La eliminación del ketotifeno es bifásica después de su administración oral, con una vida media inicial de 3 a 5 horas y una vida media final de 21 horas. Aproximadamente el 1% del fármaco se elimina por orina sin metabolizar en las 48 horas siguientes a su administración, y el 60 al 70% como metabolitos. El principal metabolito es el ketotifeno-N-glucurónido, prácticamente inactivo. 5.3 Datos preclínicos sobre seguridad Los datos preclínicos no demuestran un riesgo especial que se considere relevante con respecto al uso de Zaditen colirio en el ser humano, según los estudios convencionales de seguridad farmacológica, de toxicidad a dosis repetidas, de genotoxicidad, de potencial carcinogénico y de toxicidad sobre la reproducción. **6. DATOS FARMACÉUTICOS** 6.1 Lista de excipientes Glicerol (E422) Hidróxido de sodio (E524) Agua para preparaciones inyectables. 6.2 Incompatibilidades Ninguna. 6.3 Período de validez En el/la blíster/bolsa sin abrir: 2 años. Blíster/Bolsa abierto/a: 28 días. El envase unidosis conservado sin blíster/bolsa en el envase externo: 3 meses. Utilizar inmediatamente después de abrir el envase unidosis. 6.4 Precauciones especiales de conservación No conservar a temperatura superior a 25°C. 6.5 Naturalaleza y contenido del envase El recipiente es un envase unidosis de PEBD transparente. Cada bloque de 5 envases unidosis está acondicionado en un blíster compuesto por una base de PVC, aluminio y poliamida y sellado con una cubierta de hoja de aluminio y una capa de papel o en una bolsa compuesta de polietileno, aluminio y poliéster. Estuches de cartón de 5, 10, 20, 30, 50 y 60 envases unidosis. Puede que solamente estén comercializados algunos tamaños de envases. 6.6 Precauciones especiales de eliminación y otras manipulaciones Los envases unidosis se deben desechar después de su uso. **7. TITULAR DE LA AUTORIZACIÓN DE COMERCIALIZACIÓN** Laboratoires THEA 12, rue Louis Blériot, 63017 Clermont-Ferrand, Cedex 2 / Francia **8. NÚMERO(S) DE AUTORIZACIÓN DE COMERCIALIZACIÓN** 63.616 **9. FECHA DE LA PRIMERA AUTORIZACIÓN/RENOVACIÓN DE LA AUTORIZACIÓN** Enero 2001 **10. FECHA DE LA REVISIÓN DEL TEXTO** 2/09/2014 **11. CONDICIONES DE DISPENSACIÓN MEDICAMENTO SUJETO A PRESCRIPCIÓN MÉDICA.** Reembolsable por el Sistema Nacional de Salud. **12. PRESENTACIÓN Y PRECIO** Caja con 20 unidosis. PVP IVA 9,30 €

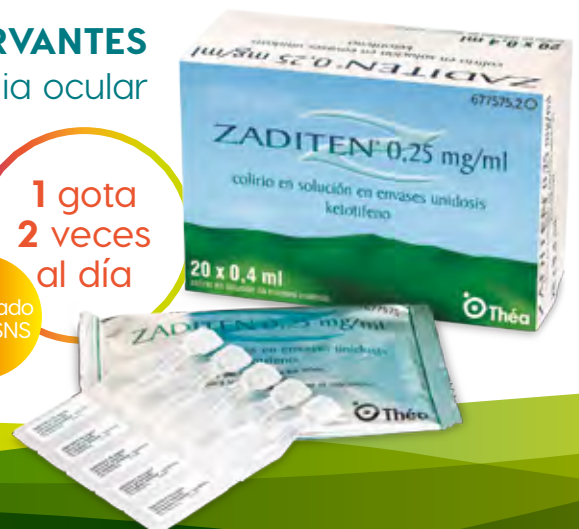Revisado enero 2017

Defensa **SIN CONSERVANTES**  
contra la alergia ocular

1 gota  
2 veces  
al día

Financiado  
por el SNS

 **Thea**



**NOMBRE DEL MEDICAMENTO:** Duokopt 20 mg/ml + 5 mg/ml colirio en solución. **COMPOSICIÓN CUALITATIVA Y CUANTITATIVA:** Cada mililitro contiene 22,25 mg de dorzolamida hidrocloreuro correspondiente a 20 mg de dorzolamida y 6,83 mg de timolol maleato correspondiente a 5 mg de timolol. Para consultar la lista completa de excipientes, ver sección *Lista de excipientes*. **FORMA FARMACÉUTICA:** Colirio en solución. Solución transparente incolora a ligeramente amarillenta, con un pH entre 5,3 y 5,9, y una osmolaridad de 240-300 mOsmol/kg. **DATOS CLÍNICOS: Indicaciones terapéuticas:** Este medicamento está indicado en el tratamiento de la presión intraocular elevada (PIO) en pacientes con glaucoma de ángulo abierto o glaucoma pseudoexfoliativo cuando la monoterapia con un betabloqueante tópico no es suficiente. **Posología y forma de administración:** Posología: La dosis es una gota de Duokopt dos veces al día en el saco conjuntival del ojo u ojos afectados. **Este medicamento es una solución estéril que no contiene conservantes.** Población pediátrica: No se ha establecido la eficacia de la formulación combinada dorzolamida/timolol en pacientes de 0 a 18 años de edad. No se ha establecido la seguridad en niños de edades comprendidas entre los 0 y los 2 años de edad (para información relativa a la seguridad en pacientes pediátricos  $\geq 2$  y  $< 6$  años). Forma de administración: Si se está utilizando otro medicamento oftálmico tópico, Duokopt y este otro medicamento deben administrarse al menos con diez minutos de diferencia. Se debe instruir a los pacientes para evitar que la punta del recipiente dispensador entre en contacto con los ojos o con las estructuras que los rodean. También se debe informar a los pacientes de que las soluciones oftálmicas, si no se manipulan adecuadamente, pueden contaminarse con bacterias comunes causantes de infecciones oculares. La utilización de soluciones contaminadas puede dar lugar a trastornos oculares graves y a la subsiguiente pérdida de la visión. Se debe informar a los pacientes de las siguientes instrucciones de uso: Antes de utilizar el medicamento por primera vez, deben asegurarse de que el precinto de seguridad esté intacto. Después, tienen que arrancar el precinto de seguridad para abrir el frasco. 1. Antes de cada uso, los pacientes deben lavarse bien las manos y sacar el tapón del extremo del frasco. Deben evitar el contacto de los dedos con la punta del frasco. Tienen que presionar hacia abajo varias veces con el frasco boca abajo, a fin de activar el mecanismo de bombeo hasta que aparezca la primera gota. Este proceso solamente es necesario efectuarlo la primera vez de utilización del frasco y no es necesario repetirlo en las siguientes administraciones. 2. Deben colocar el pulgar en la pestaña de la parte superior del frasco y el índice en la base del mismo. A continuación, tienen que colocar el dedo medio en la segunda pestaña de la base del frasco. Han de sostener el frasco boca abajo. 3. Para utilizarlo, deben inclinar la cabeza ligeramente hacia atrás y sostener el frasco gotero en posición vertical sobre su ojo. Con el dedo índice de la otra mano, tienen que tirar del párpado inferior ligeramente hacia abajo. El espacio creado se llama saco conjuntival inferior. Deben evitar el contacto de la punta del frasco con los dedos o los ojos. Para aplicar una gota en el saco conjuntival inferior del (de los) ojo(s) afectado(s), han de presionar brevemente, pero con firmeza, el frasco. Debido a que la dosificación es automática, se libera exactamente una gota en cada bombeo. Si la gota no cae, deben agitar suavemente el frasco con el fin de eliminar la gota restante de la punta. En este caso, tienen que repetir el paso 3. 4. Cuando se hace oscilar nasolacrimal o se cierran los párpados durante dos minutos, se reduce la absorción sistémica. Esto puede dar lugar a una disminución en las reacciones adversas sistémicas y a un aumento en la actividad local. 5. Inmediatamente después de su uso, deben cerrar la punta del frasco con el capuchón. **Contraindicaciones:** Duokopt está contraindicado en pacientes con: Hipersensibilidad a uno o a los dos principios activos, o a alguno de los excipientes incluidos en la sección *Lista de excipientes*; enfermedad reactiva aérea, incluyendo asma bronquial o antecedentes de asma bronquial, o enfermedad obstructiva crónica grave; bradicardia sinusal, síndrome del nodo sinusal enfermo, bloqueo sinuauricular, bloqueo auriculoventricular de segundo o tercer grado no controlado con marcapasos, insuficiencia cardíaca manifiesta, choque cardiogénico; insuficiencia renal grave (CrCl  $< 30$  ml/min) o acidosis hipercloremica. Estas contraindicaciones están basadas en los principios activos y no son exclusivas de la combinación. **Advertencias y precauciones especiales de empleo:** Efectos sistémicos: Aunque se trate de una aplicación tópica, timolol se absorbe sistémicamente. Debido al componente betadrenérgico, timolol, pueden ocurrir los mismos tipos de reacciones adversas cardiovasculares, pulmonares y otras, que las que se presentan con los bloqueantes betadrenérgicos sistémicos. La incidencia de reacciones adversas sistémicas después de la administración oftálmica tónica es más baja que para la administración sistémica. Para reducir la absorción sistémica, ver sección *Posología y forma de administración*. Reacciones cardiovasculares/respiratorias: *Trastornos cardíacos:* Se debe valorar críticamente en pacientes con enfermedades cardiovasculares (p. ej., cardiopatía coronaria, angina de Prinzmetal e insuficiencia cardíaca) y terapia hipotensora con betabloqueantes, y se debe considerar la terapia con otros ingredientes activos. Se debe vigilar en pacientes con enfermedades cardiovasculares signos de deterioro de estas enfermedades y de reacciones adversas. Debido a su efecto negativo en el tiempo de conducción, los betabloqueantes deben ser dados solamente con precaución a pacientes con bloqueo cardíaco de primer grado. *Trastornos vasculares:* Se debe tratar con precaución a los pacientes con alteración/trastornos circulatorios periféricos graves (p. ej., formas graves de la enfermedad de Raynaud o síndrome de Raynaud). *Trastornos respiratorios:* Se han notificado reacciones respiratorias, incluyendo muerte, debido a broncoespasmos en pacientes con asma después de la administración de algunos betabloqueantes oftálmicos. Duokopt se debe utilizar con precaución en pacientes con enfermedad pulmonar obstructiva crónica leve/moderada (EPOC) y solo si el beneficio potencial supera el riesgo potencial. Insuficiencia hepática: Este medicamento no se ha estudiado en pacientes con insuficiencia hepática y, por lo tanto, se debe utilizar con precaución en estos pacientes. Insuficiencia renal: No ha sido estudiado el uso de este medicamento en pacientes que sufren insuficiencia renal, por lo tanto, se debe utilizar con precaución en estos pacientes. Ver sección *Contraindicaciones*. Inmunología e hipersensibilidad: A pesar de ser de aplicación tópica, este medicamento puede ser absorbido sistémicamente. La dorzolamida contiene un grupo sulfonamido, lo cual ocurre también en las sulfonamidas. Por lo tanto, con la administración tópica, se pueden presentar el mismo tipo de reacciones adversas que se presentan con la administración sistémica de sulfamidas, incluyendo reacciones graves, como el síndrome Stevens-Johnson y necrólisis epidérmica tóxica. En caso de ocurrir signos de reacciones graves o de hipersensibilidad, debe interrumpirse el uso de este preparado. Con el uso de este medicamento se han observado efectos adversos oculares locales, similares a los observados con colirios de dorzolamida hidrocloreuro. Si se producen dichas reacciones, se debe considerar la interrupción del tratamiento con Duokopt. **Reacciones alérgicas:** Durante la administración de betabloqueantes, los pacientes con historia de alergia o antecedentes de reacciones alérgicas graves a diversos alérgenos pueden ser más reactivos a la exposición repetida a estos alérgenos y pueden no responder a las dosis habituales de adrenalina utilizadas para tratar las reacciones alérgicas. Tratamiento concomitante: *Efectos adicionales de la inhibición de la anhidrasa carbónica:* La terapia con inhibidores orales de la anhidrasa carbónica ha sido asociada con urolitiasis como consecuencia de alteraciones ácido-base, especialmente en pacientes con antecedentes de cálculo renal. Aunque no se han observado alteraciones del equilibrio ácido-base con la formulación combinada de dorzolamida/timolol con conservantes, se ha notificado urolitiasis con baja frecuencia. Dado que Duokopt contiene un inhibidor tópico de la anhidrasa carbónica que se absorbe sistémicamente, los pacientes con antecedentes de cálculo renal pueden tener un riesgo mayor de padecer urolitiasis mientras usan este medicamento. *Otros agentes betabloqueantes:* El efecto sobre la presión intraocular o los efectos conocidos de los betabloqueantes sistémicos pueden potenciarse si timolol se administra a pacientes que ya reciben un betabloqueante sistémico. La respuesta de estos pacientes debe ser estrechamente observada. No está recomendado el uso de dos bloqueantes betadrenérgicos tópicos (ver sección *Interacción con otros medicamentos y otras formas de interacción*). No se recomienda el uso de dorzolamida e inhibidores orales de la anhidrasa carbónica. Retirada del tratamiento: Como con betabloqueantes sistémicos, cuando sea necesario suspender el timolol oftálmico en pacientes con enfermedad cardíaca coronaria, el tratamiento debe ser retirado de forma gradual. Efectos adicionales del bloque beta: *Hipoglucemia/diabetes:* Los betabloqueantes deben ser administrados con precaución en pacientes sujetos a hipoglucemia espontánea o a pacientes con diabetes lábil, dado que los betabloqueantes pueden enmascarar los signos y síntomas de la hipoglucemia aguda. Los betabloqueantes pueden, también, enmascarar los signos de hipertiroidismo. Una retirada brusca de la terapia betabloqueante puede dar lugar a un empeoramiento de los síntomas. *Anestesia quirúrgica:* Las preparaciones oftálmicas betabloqueantes pueden bloquear los efectos betaagonista sistémicos, p. ej., de la adrenalina. Se debe informar al anestesiista si el paciente está utilizando timolol. La terapia con betabloqueantes puede agravar los síntomas de miastenia gravis. Efectos oculares: El tratamiento de pacientes con glaucoma agudo de ángulo cerrado requiere intervenciones terapéuticas además de los agentes hipotensores oculares. Este medicamento no ha sido estudiado en pacientes con glaucoma agudo de ángulo cerrado. Se han notificado casos de edema corneal y descompensación corneal irreversible en pacientes con defectos corneales crónicos preexistentes y/o historia de cirugía intraocular mientras usan dorzolamida. Existe un incremento potencial de desarrollar edema corneal en pacientes con un recuento bajo de células de endotelio. Se deben tomar precauciones al prescribir Duokopt a este grupo de pacientes. *Desprendimiento coroidal:* Se ha notificado desprendimiento coroidal con la administración de tratamientos supresores de acuosa (p. ej., timolol, acetazolamida) después de los procedimientos de filtración. *Enfermedades corneales:* Los betabloqueantes oftálmicos pueden inducir sequedad de ojos. Los pacientes con enfermedades corneales deben ser tratados con precaución. Al igual que con el uso de otros fármacos antiangulo coma, se ha notificado una disminución en la respuesta a timolol maleato oftálmico después de su uso prolongado en algunos pacientes. No obstante, en ensayos clínicos en los cuales se hizo un seguimiento a 164 pacientes durante al menos tres años, no se observó ninguna diferencia significativa en la presión intraocular media después de la estabilización inicial. Utilización de lentes de contacto: Este medicamento no se ha estudiado en pacientes usuarios de lentes de contacto. Uso en deportistas: Este medicamento contiene timolol, que puede producir un resultado positivo en las pruebas de control de dopaje. **Interacción con otros medicamentos y otras formas de interacción:** No se han realizado estudios específicos de interacción medicamentosa con Duokopt. En un estudio clínico, se utilizó la formulación dorzolamida/timolol conjuntamente con los siguientes tratamientos sistémicos sin que hubiesen evidencias de interacciones adversas: inhibidores de la ECA, bloqueantes de los canales de calcio, diuréticos, medicamentos antiinflamatorios no esteroideos, incluyendo ácido acetilsalicílico, y hormonas (p. ej., estrógenos, insulina, tiroxina). Cuando se administra la solución betabloqueante oftálmica de forma concomitante con bloqueantes de los canales de calcio, medicamentos causantes de depleción de las catecolaminas o agentes bloqueantes betadrenérgicos, antiarrítmicos (como amiodarona), glucosídeos digitálicos, parasimpaticomiméticos, guanetidina, narcóticos e inhibidores de la monoaminoxidasa (MAO), existe la posibilidad de que se produzcan efectos aditivos que resultan en hipotensión y/o marcada bradicardia. Durante el tratamiento combinado con inhibidores del CYP2D6 (p. ej., quinidina, fluoxetina, paroxetina) y timolol, se ha notificado un betabloqueante sistémico potenciado (p. ej., disminución de la frecuencia cardíaca, depresión). Aunque la formulación de dorzolamida/timolol con conservantes por sí sola tiene un efecto escaso o nulo sobre el tamaño de la pupila, ocasional-

mente se ha comunicado midriasis como resultado del uso concomitante de betabloqueantes oftálmicos y adrenalina (epinefrina). Los betabloqueantes pueden aumentar el efecto hipoglucémico de los fármacos antihipertensivos. Los agentes bloqueantes betadrenérgicos orales pueden exacerbar la hipertensión rebote que puede acompañar a la retirada de la clonidina. **Fertilidad, embarazo y lactancia:** Embarazo: Duokopt no se debe utilizar durante el embarazo. Dorzolamida: No se dispone de datos clínicos adecuados en embarazadas expuestas. En conejos, dorzolamida produjo efectos teratogénicos a dosis maternotóxicas (ver sección *Periodo de validez*). Timolol: No existen datos adecuados sobre el uso de timolol en mujeres embarazadas. No se debe utilizar timolol durante el embarazo a menos que sea claramente necesario. Para reducir la absorción sistémica, ver sección *Posología y forma de administración*. Los estudios epidemiológicos no han revelado efectos de malformación, pero muestran un riesgo de retraso en el crecimiento intrauterino cuando se administran betabloqueantes por vía oral. Además, cuando los betabloqueantes han sido administrados hasta el parto se han observado en los neonatos los signos y síntomas de los betabloqueantes (p. ej., bradicardia, hipotensión, dificultad respiratoria e hipoglucemia). Si se administra este medicamento hasta el parto, el neonato debe ser cuidadosamente monitorizado durante los primeros días de vida. Lactancia: Se desconoce si la dorzolamida se excreta en la leche materna. En ratas lactantes a las que se les administraba dorzolamida, se apreció un descenso en la ganancia de peso de la progenie. Los betabloqueantes se excretan en la leche materna. Sin embargo, a las dosis terapéuticas de timolol en colirio en solución no es probable que estuvieran presentes, en la leche materna, suficientes cantidades como para producir síntomas clínicos de betabloqueantes en lactantes. Para reducir la absorción sistémica, ver sección *Posología y forma de administración*. No se recomienda la lactancia si se requiere el tratamiento con Duokopt. Fertilidad: Se dispone de datos para cada sustancia activa, pero no en la combinación fija de dorzolamida hidrocloreuro y timolol maleato. Sin embargo, a las dosis terapéuticas de este medicamento en colirio en solución, no se esperan efectos en la fertilidad. **Efectos sobre la capacidad para conducir y utilizar máquinas:** No se han realizado estudios de los efectos sobre la capacidad para conducir y utilizar máquinas. La influencia de Duokopt sobre la capacidad para conducir y utilizar máquinas es nula o insignificante; como en otros medicamentos oftálmicos, la instalación de gotas en el ojo puede causar visión borrosa transitoria. Hasta que esto no se haya resuelto, los pacientes no deben conducir o manejar máquinas. **Reacciones adversas:** En un estudio clínico para la formulación combinada de dorzolamida/timolol sin conservantes, las reacciones adversas observadas fueron coincidentes con las observadas previamente con la formulación combinada de dorzolamida/timolol con conservantes, dorzolamida hidrocloreuro y/o timolol maleato. En el curso de los ensayos clínicos, 1.035 pacientes fueron tratados con la formulación combinada de dorzolamida/timolol con conservantes. Alrededor del 2,4 % de todos los pacientes interrumpieron el tratamiento con este medicamento debido a reacciones adversas oculares locales, y aproximadamente el 1,2 % de todos los pacientes lo interrumpieron por reacciones adversas locales que sugerían la presencia de alergia o hipersensibilidad (como inflamación del párpado y conjuntivitis). En un estudio comparativo, doble ciego, a dosis repetida, la formulación combinada de dorzolamida/timolol sin conservantes ha demostrado tener un perfil de seguridad similar a la formulación combinada de dorzolamida/timolol con conservantes. El timolol se absorbe en la circulación sistémica. Esto puede causar reacciones adversas similares a las que aparecen con agentes betabloqueantes sistémicos. La incidencia de reacciones adversas sistémicas después de la administración oftálmica tónica es más baja que para la administración sistémica. Las siguientes reacciones adversas han sido notificadas con la formulación de dorzolamida/timolol sin conservantes o alguno de sus componentes, bien durante ensayos clínicos o durante la experiencia postcomercialización. **Los acontecimientos adversos, según su frecuencia, como se describe a continuación: muy frecuentes ( $\geq 1/10$ ), frecuentes ( $\geq 1/100$ ,  $< 1/10$ ), poco frecuentes ( $\geq 1/1.000$ ,  $< 1/100$ ) y raras ( $\geq 1/10.000$ ,  $< 1/1.000$ ); frecuencia no conocida (no puede estimarse a partir de los datos disponibles).** Clasificación de órganos del sistema (MedDRA): **Trastornos del sistema inmunológico:** *Formulación combinada de dorzolamida/timolol sin conservantes.* Raras: signos y síntomas de reacciones alérgicas sistémicas, incluyendo angioedema, urticaria, prurito, erupción, anafilaxia. *Formulación de timolol maleato, colirio en solución.* Raras: signos y síntomas de reacciones alérgicas, incluyendo angioedema, urticaria, erupción generalizada y localizada, anafilaxia. Frecuencia no conocida\*\*: prurito. **Trastornos del metabolismo y de la nutrición:** *Formulación de timolol maleato, colirio en solución.* Frecuencia no conocida\*\*: hipoglucemia. **Trastornos psiquiátricos:** *Formulación de timolol maleato, colirio en solución.* Poco frecuentes: depresión\*. Raras: insomnio\*, pesadillas\*, pérdida de memoria. **Trastornos del sistema nervioso:** *Formulación de dorzolamida hidrocloreuro, colirio en solución.* Frecuentes: cefalea\*. Raras: mareos\*, parestesia\*. *Formulación de timolol maleato, colirio en solución.* Frecuentes: cefalea\*. Poco frecuentes: mareos\*, síncope\*. Raras: parestesia\*, aumento en los síntomas y signos de miastenia gravis, disminución de la libido\*, accidente cerebrovascular\*, isquemia cerebral. **Trastornos oculares:** *Formulación combinada de dorzolamida/timolol sin conservantes.* Muy frecuentes: ardor y escozor. Frecuentes: inyección conjuntival, visión borrosa, erosión corneal, prurito ocular, lagrimeo. *Formulación de dorzolamida hidrocloreuro, colirio en solución.* Frecuentes: inflamación del párpado\*, irritación del párpado\*. Poco frecuentes: idiodidititis\*. Raras: irritación con enrojecimiento\*, dolor\*, costras en el párpado\*, miopía transitoria (que se resuelve al suspender el tratamiento), edema corneal\*, hipotonia ocular\*, desprendimiento coroidal (después de la cirugía de filtración)\*. *Formulación de timolol maleato, colirio en solución.* Frecuentes: signos y síntomas de irritación ocular, incluyendo blefaritis\*, queratitis\*, disminución de la sensibilidad corneal y ojos secos\*. Poco frecuentes: trastornos visuales como cambios refractivos (debido al abandono del tratamiento miótico en algunos casos)\*. Raras: ptosis, diplopía, desprendimiento coroidal después de la cirugía de filtración\* (ver *Advertencias y precauciones especiales de empleo*). Frecuencia no conocida\*\*: picor, lagrimeo, enrojecimiento, visión borrosa, erosión corneal. **Trastornos del oído y del laberinto:** *Formulación de timolol maleato, colirio en solución.* Raras: tinitus\*. **Trastornos cardíacos:** *Formulación de timolol maleato, colirio en solución.* Poco frecuentes: bradicardia\*. Raras: dolor torácico\*, palpitaciones\*, edema\*, arritmia\*, insuficiencia cardíaca congestiva\*, parada cardíaca\*, bloqueo cardíaco. Frecuencia no conocida\*\*: bloqueo atrioventricular, insuficiencia cardíaca. **Trastornos vasculares:** *Formulación de timolol maleato, colirio en solución.* Raras: hipotensión\*, claudicación, fenómeno de Raynaud\*, manos y pies fríos\*. **Trastornos respiratorios, torácicos y mediastínicos:** *Formulación combinada de dorzolamida/timolol sin conservantes.* Frecuentes: sinusitis. Raras: respiración entrecortada, insuficiencia respiratoria, rinitis, raramente broncoespasmo. *Formulación de dorzolamida hidrocloreuro, colirio en solución.* Raras: epistaxis\*. *Formulación de timolol maleato, colirio en solución.* Poco frecuentes: disnea\*. Raras: broncoespasmo (predominante en pacientes con enfermedad broncoespástica preexistente)\*, insuficiencia respiratoria, tos\*. **Trastornos gastrointestinales:** *Formulación combinada de dorzolamida/timolol sin conservantes.* Muy frecuentes: disgeusia. *Formulación de dorzolamida hidrocloreuro, colirio en solución.* Frecuentes: náuseas\*. Raras: irritación de garganta, boca seca\*. *Formulación de timolol maleato, colirio en solución.* Poco frecuentes: náuseas\*, dispepsia\*. Raras: diarrea, boca seca\*. Frecuencia no conocida\*\*: disgeusia, dolor abdominal, vómitos. **Trastornos de la piel y del tejido subcutáneo:** *Formulación combinada de dorzolamida/timolol sin conservantes.* Raras: dermatitis de contacto, síndrome de Stevens-Johnson, necrólisis epidérmica tóxica. *Formulación de dorzolamida hidrocloreuro, colirio en solución.* Raras: erupción cutánea\*. *Formulación de timolol maleato, colirio en solución.* Raras: alopecia\*, erupción posiorfomica o exacerbación de psoriasis\*. Frecuencia no conocida\*\*: erupción cutánea. **Trastornos musculoesqueléticos y del tejido conjuntivo:** *Formulación de timolol maleato, colirio en solución.* Raras: urticaria. Raras: erupción sistémica. Frecuencia no conocida\*\*: migraja. **Trastornos renales y urinarios:** *Formulación combinada de dorzolamida/timolol sin conservantes.* Poco frecuentes: urolitiasis. **Trastornos del aparato reproductor y de la mama:** *Formulación de timolol maleato, colirio en solución.* Raras: enfermedad de Peyronie\*, disminución de la libido. Frecuencia no conocida\*\*: disfunción sexual. **Trastornos generales y alteraciones en el lugar de administración:** *Formulación de dorzolamida hidrocloreuro, colirio en solución.* Frecuentes: astenia/fatiga\*. *Formulación de timolol maleato, colirio en solución.* Poco frecuentes: astenia/fatiga\*. *Estas reacciones adversas se observaron también con la formulación combinada de dorzolamida/timolol con conservantes durante la experiencia postcomercialización del producto.* *“Se han observado reacciones adversas adicionales con los betabloqueantes oftálmicos y pueden ocurrir potencialmente con la formulación combinada de dorzolamida/timolol sin conservantes. Notificación de sospechas de reacciones adversas:* Es importante notificar las sospechas de reacciones adversas al medicamento tras su autorización. Ello permite una supervisión continuada de la relación beneficio/riesgo del medicamento. Se invita a los profesionales sanitarios a notificar las sospechas de reacciones adversas a través del Sistema Español de Farmacovigilancia de Medicamentos de Uso Humano: <https://www.notificaram.es>. **Sobredosis:** No existen datos disponibles en humanos acerca de la sobredosis por ingestión accidental o deliberada de la formulación combinada de dorzolamida/timolol o en humanos. Síntomas: Existen informes de sobredosis inadvertida con la solución oftálmica de timolol maleato, que causaron efectos sistémicos semejantes a los observados con los agentes bloqueantes betadrenérgicos sistémicos, tales como mareo, cefalea, respiración entrecortada, bradicardia, broncoespasmo y parada cardíaca. Los signos y síntomas más comunes que se pueden esperar por sobredosis con dorzolamida son desequilibrio electrolítico, desarrollo de un estado ácidoótico y, posiblemente, efectos sobre el sistema nervioso central. Solo se dispone de información limitada acerca de la sobredosis por ingestión accidental o deliberada de dorzolamida hidrocloreuro en humanos. Se ha notificado somnolencia con la administración oral. Con la administración tópica se han notificado: náuseas, mareos, cefalea, fatiga, sueños anómalos y distagia. Tratamiento: El tratamiento debe ser sintomático y de soporte. Se deben monitorizar los niveles séricos de electrolitos (particularmente el potasio) y los niveles de pH sanguíneo. Los estudios han demostrado que el timolol no se dializa fácilmente. **DATOS FARMACÉUTICOS: Lista de excipientes:** Hidroxietilcelulosa, manitol (E421), citrato de sodio (E331), hidróxido de sodio (E-524) (para ajustar el pH), agua para preparaciones inyectables. **Incompatibilidades:** No procede. **Periodo de validez:** 2 años. Tras la primera apertura del frasco: 2 meses. **Precauciones especiales de conservación:** No requiere condiciones especiales de conservación. **Naturaleza y contenido del envase:** Frasco multidosis (PEHD) de 5 ml (mínimo con 125 gotas sin conservantes) o 10 ml (mínimo con 250 gotas sin conservantes), con una bomba y un sistema de ayuda a la dispensación y un capuchón protector de seguridad. Tamaños de envase: Caja con 1 frasco de 5 ml, una caja con 1 frasco de 10 ml. Una caja con 3 frascos de 5 ml. Tres cajas con 1 frasco de 5 ml envuelto en una lámina protectora. Una caja con dos frascos de 10 ml. Dos cajas con un frasco de 10 ml envuelto en una lámina protectora. Puede que solamente estén comercializados algunos tamaños de envases. **Precauciones especiales de eliminación:** Ninguna especial. **TITULAR DE LA AUTORIZACIÓN DE COMERCIALIZACIÓN: LABORATORIOS THEA.** 12, RUE LOUIS BLERIOT, 63017 CLERMONT-FERRAND CEDEX 2, FRANCIA. **FECHA DE LA REVISIÓN DEL TEXTO:** Agosto 2016. **CONDICIONES DE DISPENSACIÓN:** MEDICAMENTO SUJETO A PRESCRIPCIÓN MÉDICA. Reembolsable por el Sistema Nacional de Salud. **PRESENTACIÓN Y PRECIO:** Frasco de 10 ml. **PVP IVA:** 24,23 €.



# ZADITEN<sup>®</sup>

Ketotifeno 0,25 mg/ml • 20 unidosis

años **16**

**ZADITEN 20 UD**

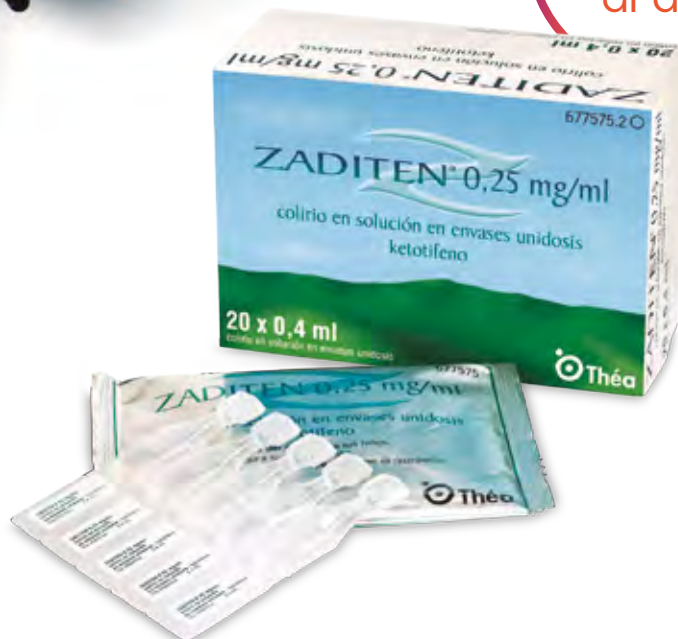Antialérgico con triple acción  
**SIN CONSERVANTES**

Defensa  
**SIN CONSERVANTES**  
para los síntomas  
de la conjuntivitis  
alérgica estacional



1 gota  
2 veces  
al día

Financiado  
por el SNS



 **Thea**

¿ARDOR, ARENILLA O LAGRIMEO EXCESIVO?

# HYABAK®

HIALURONATO SÓDICO 0,15%

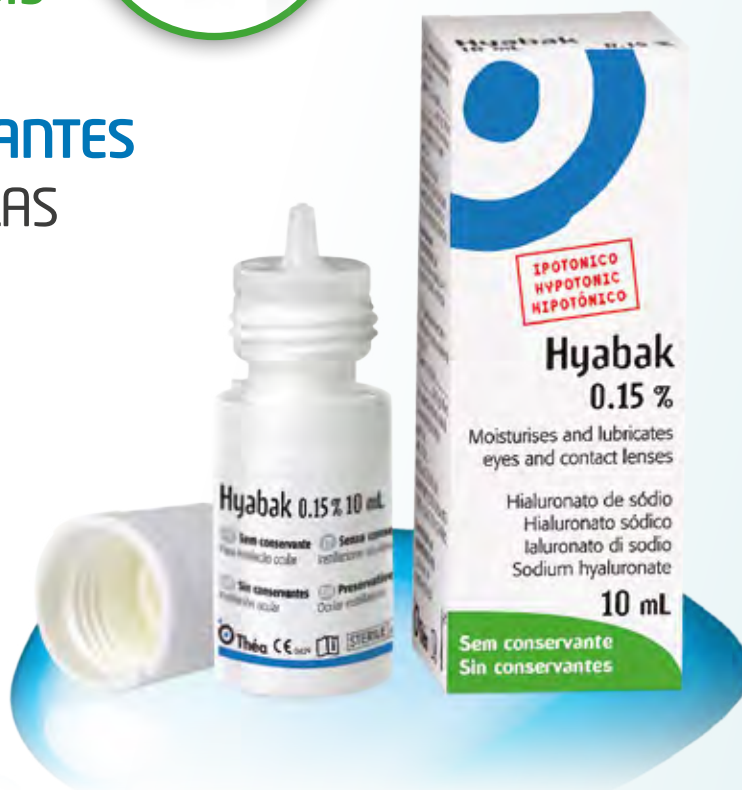## ALIVIO DIARIO DE LA SEQUEDAD OCULAR

**3  
MESES  
DE USO\***

tan pequeño como  
**1 UNIDOSIS**  
.....  
tan grande como  
**150 UNIDOSIS**



- 300 GOTAS **SIN CONSERVANTES**
- COMPATIBLE CON LENTILLAS
- **ÁCIDO HIALURÓNICO:**  
HIDRATA Y LUBRIFICA



Revisado Abril 2017



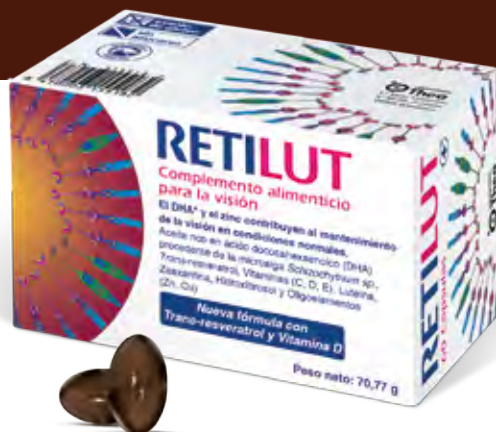Producto sanitario. Posibilidad infrecuente de irritación ocular leve.  
Cumple con la legislación vigente de productos sanitarios.  
\*Puede utilizarse hasta 3 meses tras la apertura del envase.

 **Thea**

# UN NUEVO AMANECER EN LA NUTRICIÓN OCULAR

## REUTILUT<sup>®</sup>

Nueva fórmula con trans-resveratrol  
y vitamina D



**Thea** innovación en salud ocular

